

**UNIVERSIDAD DE LA REPÚBLICA**

**FACULTAD DE VETERINARIA**

**ESTUDIO DE LESIONES CON ASPECTO DE ECHINOCOCCOSIS QUÍSTICA  
EN LA ESPECIE PORCINA (*Sus scrofa domesticus*)**

**por**

**BENÍTEZ CASTRO, Gustavo Daniel  
CAPELLINO GAVILÁN, Dinora Cecilia**

TESIS DE GRADO presentada como uno de los requisitos para obtener el título de **Doctor en Ciencias Veterinarias**.

Orientaciones:

Medicina Veterinaria  
Producción Animal

MODALIDAD: Ensayo experimental

**MONTEVIDEO  
URUGUAY  
2008**

## **PÁGINA DE APROBACIÓN**

---

Tesis de grado aprobada por:

Presidente de mesa:

---

Lic. Oscar F. Castro

Segundo miembro (Tutor):

---

Dra. Perla A. Cabrera

Tercer miembro:

---

Dr. José P. Pacheco

Cuarto miembro (Co-Tutor)

---

Dr. J. Antonio Moraña

Fecha:

---

Autores:

---

Br. Dinora Capellino

---

Br. Gustavo Benítez

## AGRADECIMIENTOS

---

- A nuestras parejas (Vicky y Fernando) por su apoyo incondicional e invaluable.
- A nuestras familias. Sustento no sólo en este trabajo sino de toda la carrera que transcurrimos.
- A La Constancia y Dres. Ana Carrió y Gustavo Gutiérrez (Veterinarios de la planta).
- Al Dpto. de Parasitología.
- A los Dres. J. M. Venzal y C. G. de Souza, al Lic O. F. Castro y a O. Correa.
- Al Dr. Antonio Moraña por su aporte fundamental en la realización de este trabajo.
- A Perla Cabrera. A veces las personas que están inmersas en la ciencia muchos años se olvidan de los motivos principales por los que comenzaron a hacer ciencia. Ella no se olvidó. También, y sobre todo, queremos agradecerle por su humildad, con la cual verdaderamente deja la enseñanza más valiosa.
- Amigos que están siempre con nosotros.
  
- **G. Benítez agradece especialmente:**
- A la Asociación de Estudiantes de Veterinaria por haber sido el lugar que me hizo crecer más que cualquier otra cosa dentro de esta facultad. Forjó gran parte de lo que hoy soy y me enseñó demasiado.
- A los amigos y compañeros de Ecoyad y Extensión.
- A mi compañera de tesis, que imaginamos un trabajo para cerrar nuestra carrera, allá por el 2004. Por el trato tan cordial que mantuvimos, por la coherencia que mantuvo durante todo este trabajo, y por el aporte en eso de meterle *cabeza* al asunto.
  
- **D. Capellino agradece especialmente:**
- A la Asociación de Estudiantes de Veterinaria, a los compañeros que estuvieron, a los que están, y también a los que estarán ahí. Gracias sobre todo por poner parte de su tiempo para hacer una facultad mejor, una universidad mejor y construir así un país mejor.
- A Gustavo, porque el paso de las generaciones no lo hizo desistir en su lucha gremial, porque es uno de los que estuvo y todavía está, y además, por haberme dado el honor de ser su compañera de tesis.
- A Fidel, a Manuel, a De Souza. Por haberme hecho partícipe, no solo de su trabajo sino de sus vidas.



## TABLA DE CONTENIDO

---

PÁGINA DE APROBACIÓN.....	II
AGRADECIMIENTOS.....	III
RESUMEN.....	IV
SUMMARY.....	V
1. INTRODUCCIÓN.....	12
2. REVISIÓN BIBLIOGRÁFICA.....	14
2.1. Generalidades.....	14
2.2. Historia de la enfermedad.....	14
2.3. Taxonomía.....	15
2.4. Morfología y Ciclo Biológico.....	15
2.5. Epidemiología.....	18
2.5.1. Cepas presentes en la región.....	18
2.5.2. Registros nacionales.....	18
2.5.3. Caracterización epidemiológica.....	18
2.6. Características del sector porcino en Uruguay.....	20
2.7. La Echinococcosis quística en la especie porcina.....	23
2.8. Histología de la lesión hidática.....	27
2.9. Diagnóstico diferencial.....	28
2.9.1. El hallazgo de lesiones a nivel hepático.....	28
2.9.2. El hallazgo de lesiones a nivel pulmonar.....	32
2.9.3. Principales afecciones en Uruguay.....	36
2.10. Ensayos experimentales o Tratamiento.....	36
3. OBJETIVOS GENERALES Y ESPECÍFICOS.....	38
3.1. Objetivo General.....	38
3.2. Objetivos Específicos.....	38
4. HIPÓTESIS.....	38
5. MATERIALES Y MÉTODOS.....	39
6. RESULTADOS.....	41
6.1. Resultados de las muestras obtenidas de hígado.....	42
6.1.1. Naturaleza histopatológica de las lesiones.....	43
6.1.2. Distribución de la lesión en el tejido.....	43
6.1.3. Distribución de las lesiones según definición en el parénquima.....	44
6.1.4. Localización de las lesiones.....	46
6.1.5. Profundidad de las lesiones.....	48
6.1.6. Forma de las lesiones.....	49
6.1.7. Tamaño de las lesiones.....	50
6.1.8. Consistencia de las lesiones.....	51
6.1.9. Bordes de las lesiones.....	52
6.1.10. Contenido de las lesiones.....	53
6.1.11. Lesiones con aspecto de <i>mancha blanca</i> .....	54
6.2. Resultados de las muestras obtenidas de pulmón.....	55
6.2.1. Naturaleza histopatológica de las lesiones.....	55
6.2.2. Distribución de la lesión en el tejido.....	56
6.2.3. Distribución de las lesiones según definición en el parénquima.....	56
6.2.4. Localización de las lesiones.....	57
6.2.5. Profundidad de las lesiones.....	60
6.2.6. Forma de las lesiones.....	61

6.2.7.	Tamaño de las lesiones .....	62
6.2.8.	Consistencia de las lesiones .....	63
6.2.9.	Bordes de las lesiones .....	64
6.2.10.	Contenido de las lesiones .....	64
6.2.11.	Descripción de la variable <i>tamaño</i> en hígado y pulmón.....	65
6.2.12.	Distribución de las lesiones en hígado y pulmón. ....	65
6.2.13.	Profundidad de las lesiones en hígado y pulmón. ....	66
7.	DISCUSIÓN .....	74
8.	CONCLUSIONES .....	82
9.	GLOSARIO .....	83
10.	BIBLIOGRAFÍA.....	85
11.	ANEXOS.....	89

## TABLA DE CUADROS Y FIGURAS

---

Cuadro 1 - Porcentaje de explotaciones por tipo de problema que tuvieron en 2006, según tamaño productivo. ....	36
Cuadro 2 - Porcentaje de explotaciones que realizaron tratamientos sanitarios durante el año 2006, por tratamiento, según tamaño productivo.....	37
Cuadro 3 – Estimación de la proporción de lesiones en hígado y pulmón en la población general. ....	41
Cuadro 4 – Número total de animales evaluados, número de órganos con lesiones (afectados), número de lesiones obtenidas. ....	41
Cuadro 5 – Hígados afectados según número y localización de los focos de lesión.....	43
Cuadro 6 – Número de lesiones hepáticas según su naturaleza histopatológica.....	43
Cuadro 7 – Pulmones afectados según número y localización de los focos de lesiones.....	55
Cuadro 8 – Número de lesiones hepáticas según su naturaleza histopatológica.....	55
Cuadro 9 – Cantidad de lesiones según la consistencia de las mismas...	63
Cuadro 10 – Descripción de los bordes de las lesiones según histopatología.....	64
Figura 1- Distribución geográfica de <i>Echinococcus granulosus</i> .....	14
Figura 2 – Individuo de <i>Echinococcus granulosus</i> adulto. ....	16
Figura 3 – Esquema de la estructura de la larva hídática.....	17
Figura 4 - Ejemplares adultos de <i>Echinococcus granulosus</i> .....	17
Figura 5- Existencias anuales de cerdos. ....	20
Figura 6 - Número de explotaciones total y por escala de producción, para el año 2006. ....	20
Figura 7 – Existencias de cerdos por escala de producción, para el año 2006. ....	21
Figura 8 – Cría de cerdos en nuestro país 1. ....	21
Figura 9 – Cría de cerdos en nuestro país 2. ....	22
Figura 10 – Cría de cerdos en nuestro país 3. ....	22
Figura 11 – Número de cerdos faenados en 2006 según categoría.....	23
Figura 12 – Lesiones en hígado ovino, causadas por la larva hídática.	24
Figura 13 – Lesión de metacestode de <i>Echinococcus granulosus</i> en hígado porcino. ....	25
Figura 14 – Hígado porcino con Echinococcosis quística. ....	26
Figura 15 – Lesión de metacestode de <i>Echinococcus granulosus</i> en pulmón porcino. ....	26
Figura 16 – Histología de la lesión hídática. ....	27
Figura 17 – Lesiones de tuberculosis en hígado de cerdo.....	28
Figura 18 – Mineralización de lesiones parasitarias en hígado ovino.....	29
Figura 19 – Lesiones de ascariasis en hígado porcino.....	30
Figura 20 – Pulmón de cerdo con neumonía enzoótica.....	32
Figura 21 – Lesiones de neumonía crónica con abscedación en pulmón de cerdo. ....	33
Figura 22 – Pulmón de cerdo con lesiones de pleuroneumonía.....	34

<b>Figura 23 – Pulmones con pleuritis crónica y abscesos.</b>	34
<b>Figura 24 – Naturaleza histopatológica de las lesiones.</b>	42
<b>Figura 25 – Tipo de lesión según la distribución de la misma en el tejido hepático.</b>	44
<b>Figura 26 – Distribución de las lesiones halladas en hígado, según definición en el parénquima.</b>	45
<b>Figura 27 – Definición de las lesiones en el parénquima según naturaleza histopatológica.</b>	45
<b>Figura 28 – Localización de las lesiones según cara del hígado.</b>	46
<b>Figura 29 – Localización de las lesiones según lóbulo hepático afectado.</b>	47
<b>Figura 30 – Localización de las lesiones en las caras del hígado según naturaleza histopatológica.</b>	48
<b>Figura 31 – Profundidad de las lesiones halladas en hígado.</b>	48
<b>Figura 32 – Formas de las lesiones hepáticas según su naturaleza histopatológica.</b>	49
<b>Figura 33 – Forma de las lesiones hepáticas, según su naturaleza histopatológica.</b>	50
<b>Figura 34 – Tamaño de las lesiones halladas en hígado.</b>	51
<b>Figura 35 – Consistencia de las lesiones hepáticas.</b>	51
<b>Figura 36 – Consistencia de las lesiones hepáticas, según su naturaleza histopatológica.</b>	52
<b>Figura 37 – Descripción de los bordes de las lesiones halladas en hígado.</b>	53
<b>Figura 38 – Contenido de las lesiones halladas en hígado, en relación al total de lesiones.</b>	53
<b>Figura 39 – Porcentaje de lesiones con aspecto de <i>mancha blanca</i> halladas en hígado según histopatología.</b>	54
<b>Figura 40 – Número de lesiones según cantidad, en cada pulmón.</b>	56
<b>Figura 41 – Distribución de las lesiones en el parénquima pulmonar.</b>	57
<b>Figura 42 – Distribución de las lesiones en cada pulmón (izquierdo y derecho).</b>	57
<b>Figura 43 – Localización de las lesiones en las caras del pulmón según naturaleza histopatológica.</b>	58
<b>Figura 44 – Distribución de las lesiones según lóbulo pulmonar afectado.</b>	59
<b>Figura 45 – Localización de las lesiones en las vistas y lóbulos del pulmón según histopatología.</b>	59
<b>Figura 46 – Profundidad de las lesiones halladas en pulmón.</b>	60
<b>Figura 47 – Formas de las lesiones halladas en pulmón.</b>	61
<b>Figura 48 – Clasificación de las lesiones halladas en pulmón según su diagnóstico histopatológico.</b>	61
<b>Figura 49 – Tamaño de las lesiones halladas en pulmón.</b>	62
<b>Figura 50 – Consistencia de las lesiones pulmonares, según su naturaleza histopatológica.</b>	63
<b>Figura 51 – Contenido de las lesiones halladas en pulmón.</b>	65
<b>Figura 52- Granuloma mineralizado en hígado.</b>	67
<b>Figura 53 – Fibrosis epática.</b>	67
<b>Figura 54 – Colangiohepatitis crónica I.</b>	67



<b>Figura 55 – <i>Cysticercus tenuicollis</i> en lóbulo lateral derecho del hígado I.</b>	68
<b>Figura 56 – <i>Cysticercus tenuicollis</i> en lóbulo lateral derecho del hígado II</b>	68
<b>Figura 57 – Colangiohepatitis crónica II.</b>	68
<b>Figura 58 – Hepatitis intersticial difusa.</b>	69
<b>Figura 59 – Hepatitis intersticial focal I.</b>	69
<b>Figura 60 – Hepatitis intersticial focal II.</b>	69
<b>Figura 61 – Hepatitis intersticial focal III.</b>	70
<b>Figura 62 – Quiste de origen biliar.</b>	70
<b>Figura 63 – Bronconeumonías crónicas.</b>	71
<b>Figura 64 – Hemorragia intraparenquimal pulmonar I.</b>	71
<b>Figura 65 – Focos hemorrágicos en pulmón.</b>	71
<b>Figura 66 – Hemorragia intraparenquimal pulmonar II.</b>	71
<b>Figura 67 – Neumonía intersticial focal I.</b>	72
<b>Figura 68 – Enfisema pulmonar.</b>	72
<b>Figura 69 – Neumonía intersticial focal II.</b>	72
<b>Figura 70 – Granuloma mineralizado en pulmón suino.</b>	72
<b>Figura 71 – Bronconeumonía parasitaria I.</b>	73
<b>Figura 72 – Bronconeumonía parasitaria II.</b>	73

## RESUMEN

---

En Uruguay el parásito *Echinococcus granulosus* y la larva constituyen una zoonosis endémica. Se realizó un estudio de las lesiones con aspecto de Echinococcosis quística en 1798 cerdos con destino a la faena comercial. Se examinaron los hígados y pulmones de animales pertenecientes a la categoría “cerdo gordo”, procedentes de 22 establecimientos productores. Se evaluaron las vísceras por inspección y palpación, cortes seriados e histopatología. De las 98 lesiones obtenidas en ninguna se halló elementos diagnósticos del metacestode de *Echinococcus granulosus*. El 3,84 % de los hígados y el 2,07 % de los pulmones presentaron lesiones. El número de lesiones fue significativamente mayor en hígado que en pulmón. En el tejido hepático el 82 % de las lesiones fue compatible con causas parasitarias, de las cuales el 73 % se incluyó dentro de la característica de mancha blanca. Las lesiones tuvieron una localización preferencial en el lóbulo medial izquierdo. El tamaño medio de las lesiones hepáticas fue de  $10,29 \pm 13,17$  mm. En el tejido pulmonar se observó la presencia de lesiones compatibles con causas parasitarias, bacterianas, traumáticas, entre otras. En el pulmón las lesiones tuvieron un tamaño medio de  $14,04 \pm 8,06$  mm. La localización predominante fue en el lóbulo caudal. No se registraron diferencias significativas en cuanto al tamaño de las lesiones en ambos órganos. El ritmo de faena comercial y las características del muestreo fueron limitantes para el estudio de algunas variables.

## SUMMARY

---

In Uruguay the *Echinococcus granulosus* and the cystic Echinococcosis is an endemic zoonosis. A study of the injuries with aspect of cystic Echinococcosis was realized in 1798 pigs with destination to the commercial task. There were examined the livers and lungs of animals belonging to the category "fat pig", proceeding from 22 productive establishments. The entrails were evaluated by inspection and palpation, serial cuts and histopatology. From the 98 injuries obtained, in no one of them were found diagnostic elements of the metacestode of *Echinococcus granulosus*. The 3,84 % of the livers and the 2,07 % of the lungs presented injuries. The number of injuries was significantly major in liver than in lung. In the hepatic tissue the 82 % of the injuries was compatible with parasitic causes, of which 73 % was included inside the characteristic of white spot. The injuries had a preferential location in the medial left lobe. The average size of the hepatic injuries was of  $10,29 \pm 13,17$  mm. In the pulmonary tissue was observed the presence of injuries compatible with parasitic, bacterial and traumatic causes, among others. In the lung the injuries had an average size of  $14,04 \pm 8,06$  mm. The predominant location was in the caudal lobe. As for the size of the injuries in both organs, significant differences were not registered. The pace of commercial task and the characteristics of the sampling became boundaries for the study of some variables.

## 1. INTRODUCCIÓN

---

La Hidatidosis o Echinococcosis quística es una de las enfermedades zoonóticas de mayor prevalencia en nuestra región (Larrieu y col., 2004). En Uruguay está bajo un programa de control sanitario nacional, regulado por un órgano desconcentrado del Ministerio de Salud Pública: la Comisión Nacional Honoraria de Zoonosis (ley 17.930 art. 308).

La zona altamente endémica del Continente Americano la constituyen Argentina, Brasil, Chile, Bolivia, Perú y Uruguay, provocando pérdidas en la producción agropecuaria, un elevado índice de mortalidad humana, crecientes pérdidas por rendimiento laboral, elevados gastos de hospitalización por intervenciones quirúrgicas e incapacidades (Irabedra y Roig, 2007). La permanencia de estos ciclos endémicos está determinada por condiciones biológicas y culturales a través de prácticas que han asegurado el mantenimiento de la infección en grupos de riesgo dinámicos (Cabrera, 1995).

El Programa Nacional de Lucha contra la Hidatidosis (actualmente denominado Comisión Nacional Honoraria de Zoonosis), en la fase de diagnóstico de situación, recopiló datos epidemiológicos que incluyeron la prevalencia en poblaciones de caninos, ovinos, bovinos y humanos (Ugarte, 1997; Cabrera y col., 2003). Hasta ahora el diagnóstico en los bovinos, equinos, ovinos y suinos se basa en estudios necrópsicos. El diagnóstico inmunológico ha revelado dificultades debidas, especialmente, a que esos animales están frecuentemente infectados con otros cestodos, incluyendo *Taenia hydatigena* y *T. ovis*. La infección en hospedadores intermediarios animales es un indicador de especial importancia ya que los hidátides fértiles que ellos albergan son la fuente de infección para los caninos como hospedador definitivo. En América del Sur, el hospedador intermediario de mayor importancia epidemiológica es el ovino, sin embargo, en ciertas áreas pueden adquirir importancia relativa otras especies animales, tales como cerdos, caprinos, camélidos sudamericanos (Yong, 1984 citado por Yarzabal, 2004).

Estudios realizados en la especie porcina en el país, revelan un alto número de animales parasitados con el metacestode de *Echinococcus granulosus* (Postiglioni, 1954; Takhur, 1985; Rosso y col., 1991). Aunque en el mundo la Echinococcosis quística del cerdo tiene una tendencia marcada hacia su reducción a causa de sacrificios a edades tempranas (Cordero del Campillo, 1999), en Uruguay datos del año 2006 revelan que el 88% del total de los cerdos destinados a la comercialización son cerdos gordos (peso mayor a 90 kg.), y sólo un 12 % son lechones (MGAP-DICOSE, 2007). Datos del año 2004 provenientes de la Comisión de Zoonosis (sin publicar) muestran que el 57,49 % de los establecimientos agropecuarios realiza faenas domiciliarias regularmente, teniendo en su mayoría instalaciones inadecuadas para ello, lo que permite la presencia de caninos en el lugar y momento de la faena y, a esta característica se le suma que el 46,28 % de los perros rurales son alimentados con vísceras (Cabrera, 2005). Por otro lado, reforzando esta característica, se encontró que el 60 % de los establecimientos que explotan

ovinos, dejan los cadáveres sin recoger, ni realizarle tratamiento alguno en el campo, donde los perros tienen fácil acceso (Cabrera y col., 1996).

Rosso y col. en 1991 hallaron un 34 % de pulmones parasitados de un total de 417 cerdos estudiados. Estos mismos autores, instan a un estudio exhaustivo posterior del tema: “...*El hallazgo significativo de un 34 % de quistes hidáticos, indica la necesidad de una profundización en el estudio del tema por la gran importancia que posee en la Salud Pública en nuestro país*”.

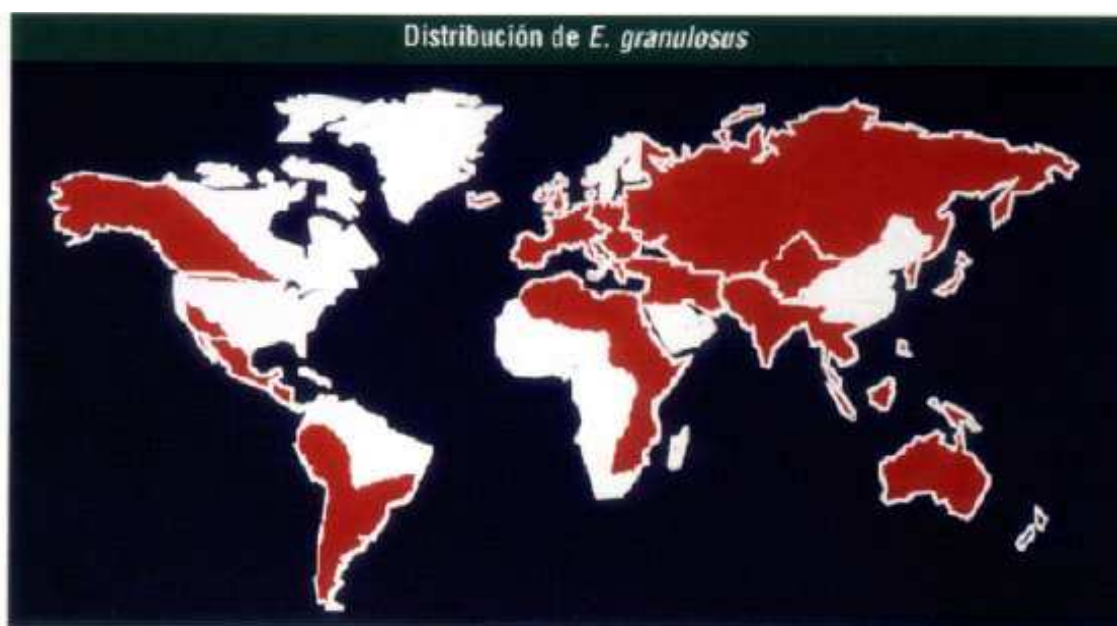## 2. REVISIÓN BIBLIOGRÁFICA

---

### 2.1. Generalidades

El *Echinococcus granulosus* (Batsch, 1786) es un parásito de carnívoros perteneciente al *phylum Platyhelminthes*, clase *Cestoda*, de amplia distribución mundial (Fig. 1), que provoca la Echinococcosis quística en los hospedadores intermediarios.

Actualmente se reconocen cuatro especies del género *Echinococcus*: *E. granulosus*, *E. multilocularis*, *E. vogeli* y *E. oligarthrus*. El género *Echinococcus* requiere de dos hospedadores: el definitivo corresponde siempre a carnívoros, y, dependiendo de la especie de *Echinococcus*, serán afectadas las familias *Canidae* y/o *Felidae*. Los hospedadores intermediarios, que varían para cada especie de *Echinococcus*, desarrollan la metacestodosis (infección por larvas de cestodes). Los seres humanos y muchos ungulados como ovinos, bovinos, cerdos y equinos actúan como hospedadores intermediarios para la especie *E. granulosus* (Soulsby, 1987), la cual posee mayor distribución geográfica y ocupa el nicho de la región productiva agropecuaria por excelencia en Uruguay, Argentina y Brasil (Cabrera, 2004).



**Figura 1- Distribución geográfica de *Echinococcus granulosus*.**

Fuente: [www.exopol.com/general/circulares](http://www.exopol.com/general/circulares) (Sánchez Acedo, 2002)

### 2.2. Historia de la enfermedad

La población americana, comenzó a tener contacto con el parásito como consecuencia de la llegada de perros infectados a partir de los siglos XV-XVI, aunque hallazgos de Tlatilco en México permiten determinar la aparición del perro por esas regiones entre los siglos XII y VII AC (Orlando y col., 1998).

El ganado lanar y vacuno, hospedadores intermediarios habituales en el ciclo evolutivo de la tenia, procreó fácilmente en los valles y llanuras en los países de clima húmedo y subtropical, que ofrecen una renovación constante y perenne de las pasturas como Uruguay, la provincia de Buenos Aires y la Pampa argentina entre otros.

Según el censo de 1930, en Uruguay pastaban 20 millones de ovinos, siete millones de bovinos y tres millones de porcinos, equinos y cabras.

Por otra parte, durante los nueve años que duró la Guerra Grande (1836-1851), la población rural se concentró en 20 pueblos de la República, y el perro se multiplicó de tal forma que después de la paz del 8 de octubre, el gobierno organizó partidas para exterminarlos.

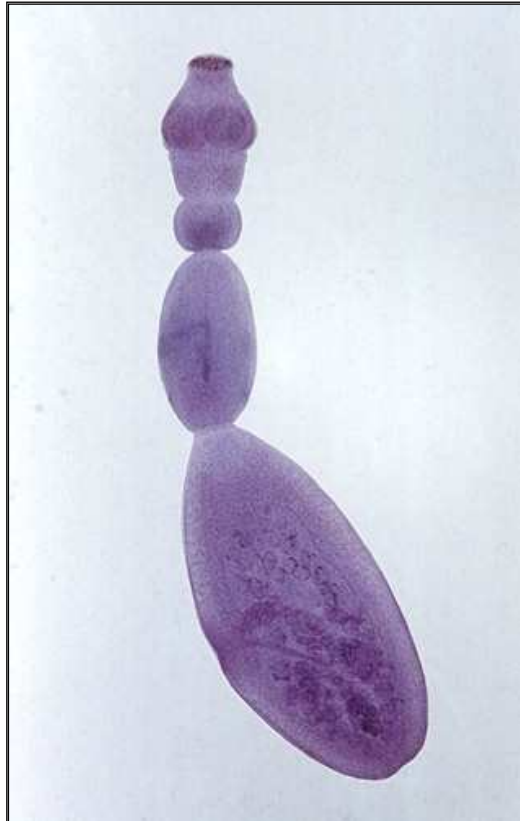
En ambientes tan propicios se incubó y desarrolló paulatinamente la enfermedad hidática, elevando su morbilidad paralelamente al aumento de la población, a medida que el perro salvaje fue desapareciendo para ser sustituido por el perro doméstico (Orlando y col., 1998).

### **2.3. Taxonomía**

Phylum *Platyhelminthes*, Clase *Cestoda*, Orden *Ciclophyllidea*, Familia *Taeniidae*, Género *Echinococcus* Rudolphi, 1801, Especie *Echinococcus granulosus* (Bastch, 1786) Rudolphi, 1801.

### **2.4. Morfología y Ciclo Biológico**

En el intestino delgado del perro (*Canis lupus familiaris*) u otros cánidos se desarrolla la forma adulta del *E. granulosus*. Posterior a la ingestión de la víscera con protoescolices del metacestode, se desarrolla totalmente la estróbila en siete semanas. El parásito mide de dos a siete mm de longitud, y normalmente poseen tres a cuatro proglótidos (Fig. 2 y 4). El penúltimo proglotis está maduro y el terminal es grávido. El rostelo posee dos hileras de ganchos. El ovario es arriñonado. Los poros genitales alternan irregularmente. El progoltis grávido normalmente se desintegra en el intestino, encontrándose en las heces sólo los huevos, que miden 32 a 36 por 25 a 30  $\mu\text{m}$ . Estos huevos son infectantes inmediatamente y tienen una muy amplia resistencia en el medio ambiente (Soulsby, 1987). Euzèby demostró que los puntos de tolerancia de los huevos de *E. granulosus* varían entre los  $-70^{\circ}\text{C}$  y  $40^{\circ}\text{C}$ . Incluso, sumergidos en agua a  $6^{\circ}\text{C}$ , pueden sobrevivir por 6 meses (Euzèby, 1961).



**Figura 2 – Individuo de *Echinococcus granulosus* adulto.**

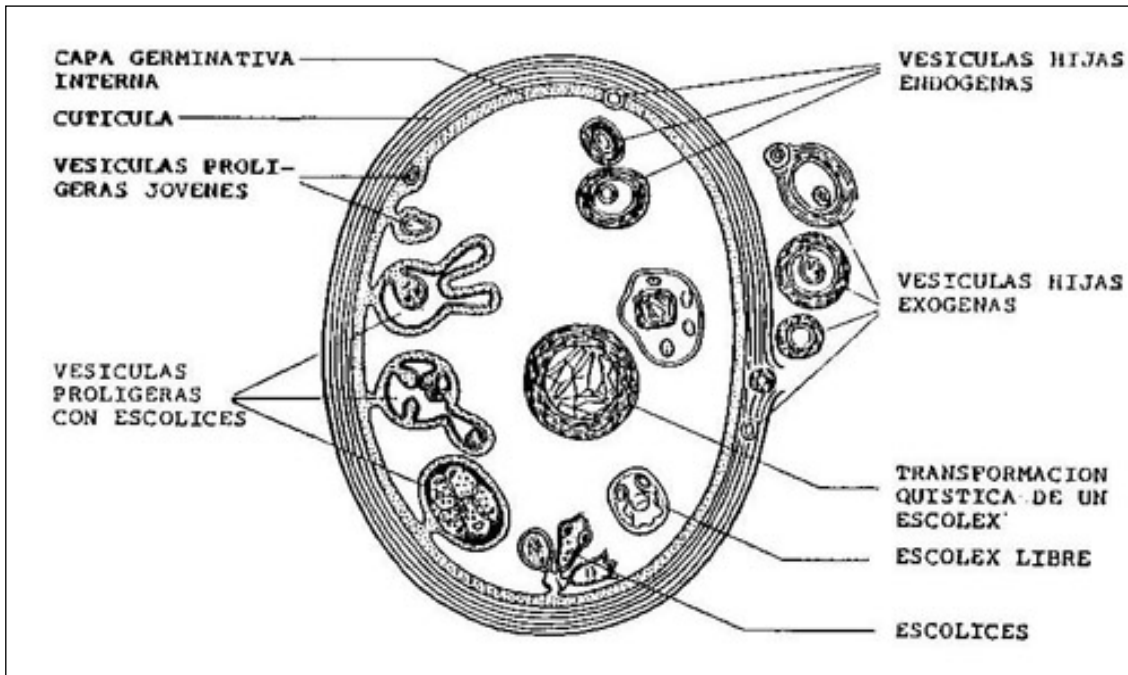
Fotografía extraída de: [todosobrehidatidosis.blogspot.com](http://todosobrehidatidosis.blogspot.com)  
(Craviolatti y col.)

Luego de la ingestión por el hospedador intermediario las enzimas digestivas liberan el embrión hexacanto u oncosfera de su cubierta en el intestino, las cuales penetran la mucosa entérica y alcanzan, por vía hemática y linfática el hígado, los pulmones así como otros órganos de la economía. Al cabo de unos meses evoluciona a una forma quística de tamaño variable, que está formada por una membrana externa gruesa laminada concéntricamente, y dentro de la misma una membrana germinal granular. A partir de ésta se forman vesículas prolíferas que contienen protoescólices (alrededor de los cinco meses post infección en *E. granulosus*). En este momento el quiste es fértil, con poder de infección para el hospedador definitivo.

Las vesículas prolíferas se pueden soltar y flotar dentro del fluido (arena hidatídica). La formación de las vesículas hijas se da a partir de protoescólices libres en la cavidad hidática o fuera de la misma, o por invaginación de la membrana germinativa (Fig. 3).

El ciclo se completa cuando el cánido ingiere los protoescólices. Si los quistes hidatídicos no producen vesículas prolíferas con protoescólices, serán estériles. Esto se relaciona con la especie y edad del hospedador en el momento de la infección (Soulsby, 1987).





**Figura 3 – Esquema de la estructura de la larva hidatídica.**

Fuente: todosobrehidatidosis.blogspot.com (Craviolatti y col.)



**Figura 4 - Ejemplares adultos de *Echinococcus granulosus*.**

Fuente: to2aclick.com/periodista (Fotografía de Castillo, J. A.)

## **2.5. Epidemiología**

### **2.5.1. Cepas presentes en la región**

La especie *E. granulosus* existe como una serie de variantes intraespecíficas denominadas cepas, en la cual la diferencia de caracteres genéticamente determinados tiene suma importancia para establecer la epidemiología y control de la hidatidosis (Thompson y Lymberry. 1990). Las diferentes cepas muestran diferencias en la morfología de los adultos, en los patrones de desarrollo en los hospedadores definitivos, en la composición proteica, metabolismo y especificidad de los hospedadores intermediarios, la cual tiene ingerencia sobre la repercusión de la casuística humana y en cuanto a su infectividad. Para ello se han desarrollado métodos moleculares basados en la amplificación de secuencias repetitivas del ADN de genes mitocondriales del parásito, que son organelas subcelulares cuyo ADN muestra mayores variaciones a nivel evolutivo que el ADN nuclear y permite, por lo tanto, detectar diferencias intraespecíficas. Mediante métodos moleculares se han diagnosticado nueve genotipos (G1: cepa ovina; G2: oveja de Tasmania; G4: caballo; G5: vaca; G6: camello; G7: cerdo; G8: cérvido; y habría un G9: sin determinar) (Zhang y col., 1999). La cepa ovina (G1) se encuentra distribuida en toda América (Fig. 12) y puede parasitar además de su hospedador natural a otras especies domésticas, como ganado vacuno y cerdos entre otros. En la República Argentina coexisten la totalidad de las cepas mencionadas anteriormente, con excepción de la G9 (Rozenzvit y col., 1999; Gutiérrez, 2003).

### **2.5.2. Registros nacionales**

La presencia del parásito adulto y el metacestode en el país ha sido documentada por Castro y col. (2006). Algunas de las citas corresponden a los siguientes autores: Carballo Pou (1933); Tálce (1937; infección experimental de perros); Pérez Fontana (1949); Carballo Pou & Rodríguez González (1951 a, b, c); Tálce & Gurri (1953; infección experimental de perros); Szyfres (1957, citado por Rodríguez González & Tramontano, 1957); Rodríguez González & Tramontano (1957); (Anónimo, 1981); Cabrera y col. (1992, citado por Harán, 1996); Cabrera y col. (1994, 1996); P.A.H.O. (1994, citado por Craig y col., 1996); Paolillo y col. (1996, citado por Craig y col., 1996); Silveira & Elola (1996; citado por Harán, 1996); Drocco & Cabrera (2003).

### **2.5.3. Caracterización epidemiológica**

En Uruguay la enfermedad hidatídica es endémica (Cabrera y col., 1995). El *E. granulosus* está bajo un programa de control sanitario nacional. La permanencia de estos ciclos endémicos está determinada por condiciones biológicas y culturales a través de prácticas que han asegurado el mantenimiento de la infección en grupos de riesgo dinámicos (Cabrera y col., 1995). Datos del año 2004 provenientes de la Comisión de Zoonosis (sin publicar) muestran que el 57,49 % de los establecimientos agropecuarios

realiza faenas domiciliarias regularmente, teniendo en su mayoría instalaciones inadecuadas para ello, lo que permite la presencia de los caninos en el lugar y momento de la faena. Esto, sumado a que el 46,28 % de los perros rurales son alimentados con vísceras (Cabrera, 2005) permite que se den las condiciones epidemiológicas para la permanencia del parásito. Por otro lado, reforzando esta característica, se encontró que el 60 % de los establecimientos de producción ovina, dejan los cadáveres sin recoger, ni realizan tratamiento alguno en el campo, donde los perros tienen fácil acceso (Cabrera y col., 1996).

Los relevamientos diagnósticos sobre la prevalencia en caninos rurales, por el método de bromhidrato de arecolina, indican una prevalencia que ha disminuido. En el año 1991 el 13,2 % de los establecimientos tenían caninos parasitados por *E. granulosus*, siendo la prevalencia individual del 10,7 %. Para el año 1997 esos indicadores cayeron a 1,51 % y 0,74 % respectivamente. El estudio más reciente de este tipo, en el año 2004, también realizado por la Comisión de Hidatidosis reveló que sólo el 0,40 % de los perros se encontraba parasitado, correspondiendo al 0,70 % de los predios del país (Cabrera, 2005).

Sin embargo datos del año 2007 indican una prevalencia predial de *Taenia hydatigena* (cestode con ciclo biológico similar a *Echinococcus* sp.) del 5,8 % y una prevalencia en perros del 35,8 % (Elola y col., 2007).

Con respecto a la prevalencia de Echinococosis quística en los hospedadores intermediarios faenados en el año 2003, fue en los bovinos el 6,55 %, y en el año 2002 en los ovinos el 3,85 %. En humanos, la prevalencia quirúrgica en centros públicos y privados, fue de 4,53 casos cada 100.000 habitantes, según los datos aportados por la Comisión de Hidatidosis (Cabrera, 2005).

En el año 1954 se examinaron un total de 3.608 cerdos post-mortem de los cuales 1.256 (34,8 %) se hallaron afectados (Postiglioni, 1954). En estudios posteriores, realizados por Rosso y col. (1991) se halló un 34 % de pulmones parasitados de un total de 417 cerdos estudiados. Estos autores instan a un estudio exhaustivo posterior del tema: "...El hallazgo significativo de un 34 % de quistes hidáticos, indica la necesidad de una profundización en el estudio del tema por la gran importancia que posee en la Salud Pública en nuestro país".

## 2.6. Características del sector porcino en Uruguay

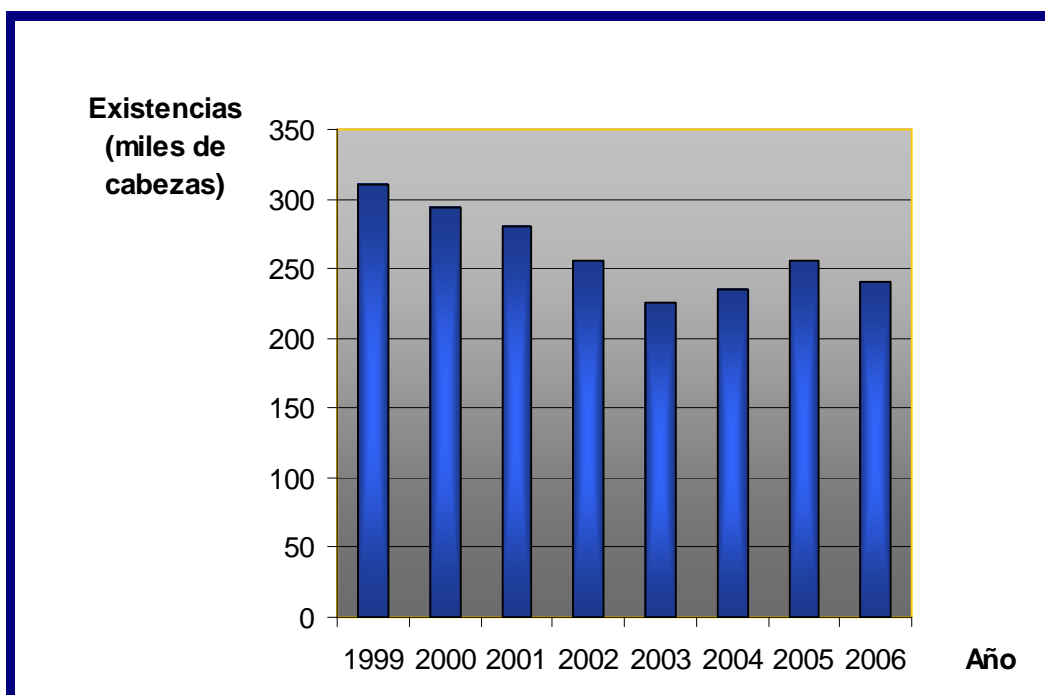


Figura 5- Existencias anuales de cerdos.

Fuente: Elaborado por MGAP-OPYPA (2007) en base a información de INAC y BCU.

En Uruguay las existencias porcinas, en el año 2006, alcanzaron un total de 240.000 cabezas (Fig. 5) (MGAP - OPYPA, 2007). Según la Encuesta Porcina realizada en el año 2006, el 4,76 % de las existencias se destinaron al autoconsumo y el 95,24 % restante a la venta (productores *comerciales*) (MGAP - DIEA, 2007).

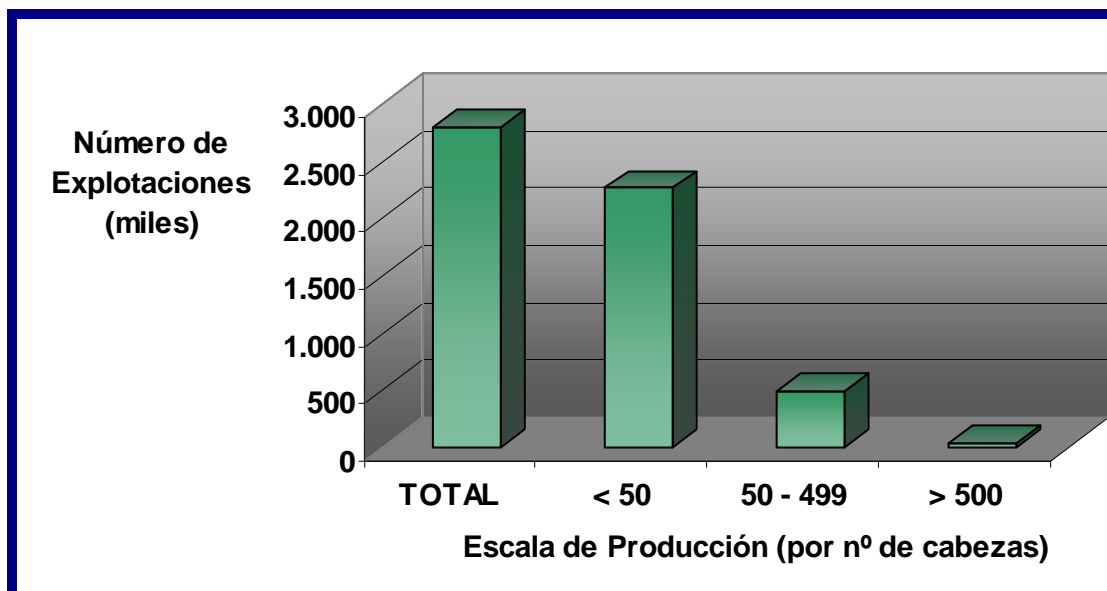
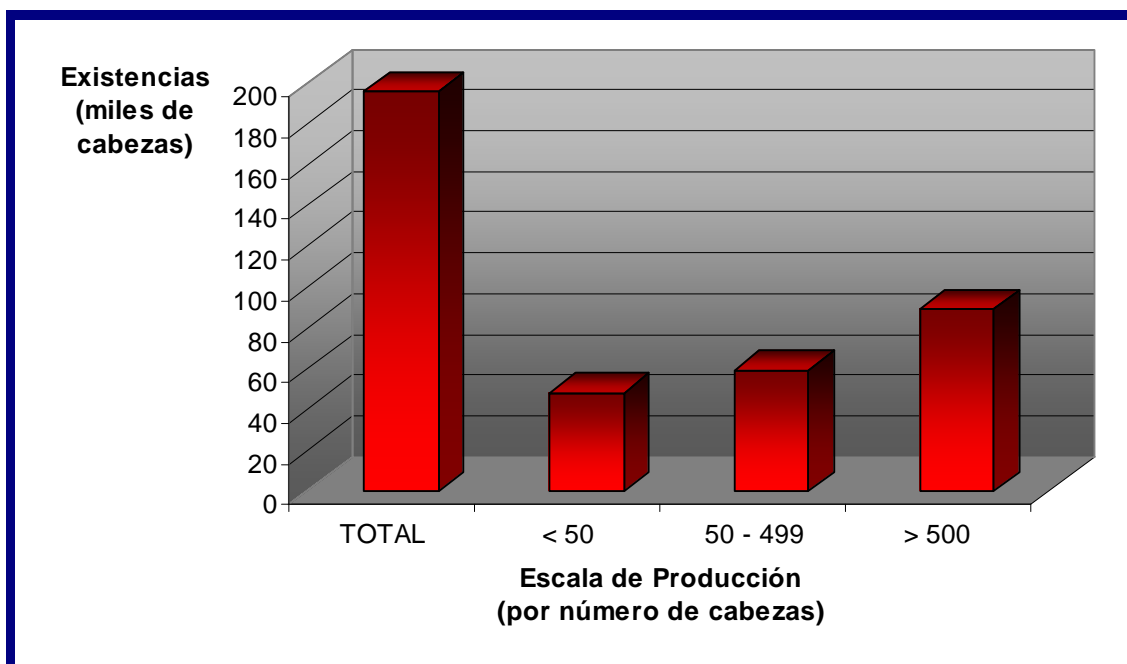


Figura 6 - Número de explotaciones total y por escala de producción, para el año 2006.

Fuente: Elaborado por MGAP - DIEA (2007).

El número de explotaciones comerciales totales fue, para el mismo año, de 2.808 y dentro de las mismas, el 81 % posee menos de 50 cerdos (Fig. 6), aunque esta escala de producción solo posee el 24 % de las existencias comerciales totales (Fig. 8, 9 y 10). El 45 % de las existencias comerciales de cerdos está en manos de sólo 44 productores (1,5 %) (Fig. 7) (MGAP - DIEA, 2007).



**Figura 7 – Existencias de cerdos por escala de producción, para el año 2006.**

Fuente: Elaborado por MGAP – DIEA (2007).



**Figura 8 – Cría de cerdos en nuestro país 1.**


Fotografías de Cabrera, P.

La producción porcina en Uruguay emplea 5.922 trabajadores entre productores, familiares y asalariados. De esa cantidad, en su gran mayoría son residentes del predio. El 85 % la población residente en explotaciones con cerdos corresponde a productores o familia del mismo, siendo el 15 % restante manos de obra contratada. En cuanto a la asistencia técnica, sólo el 24 % de las explotaciones reciben algún tipo de asistencia (Veterinario, Ingeniero Agrónomo o Técnico Agropecuario). La ganadería, lechería y horti-fruticultura son por su importancia y en ese orden, las actividades “acompañantes” de la producción porcina (MGAP - DIEA, 2007).



**Figura 9 – Cría de cerdos en nuestro país 2.**

Fotografías de Benítez, G.

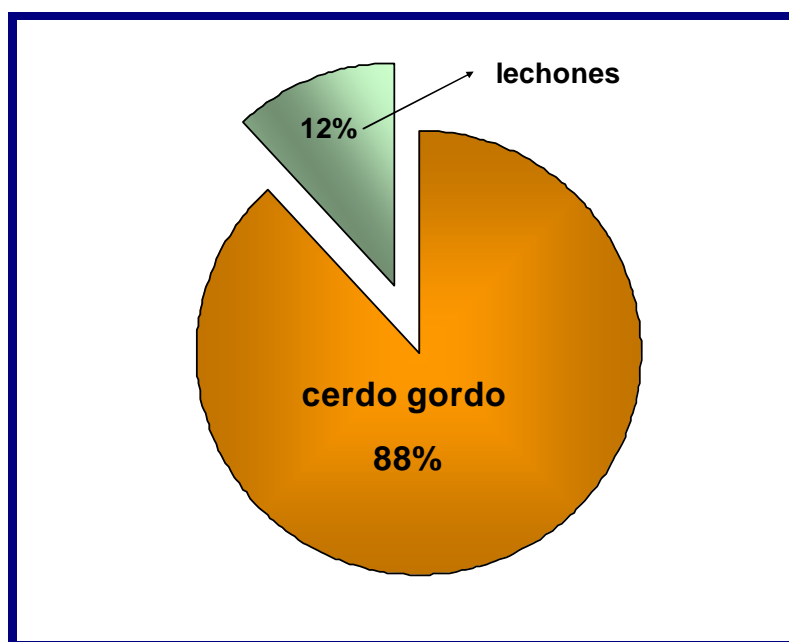


**Figura 10 – Cría de cerdos en nuestro país 3.**

Fotografías de Benítez, G.

## 2.7. La Echinococcosis quística en la especie porcina

En el mundo la Echinococcosis quística del cerdo tiene una tendencia marcada hacia su reducción a causa de sacrificios a edades tempranas (Cordero del Campillo, 1999). En nuestro país esa realidad es diferente: en el año 2006 se faenaron con destino a la comercialización, un total de 176.762 cerdos gordos (88 % del total de las faenas) en establecimientos habilitados y no habilitados, mientras que la cantidad de lechones faenados fue de tan sólo 23.771 cabezas (Fig. 11) (MGAP - DICOSE, 2007). Esto agrega importancia a lo estudiado por Orlando y col. (1998), quienes comprobaron que la fertilidad quística aumenta a medida que los quistes envejecen, siempre y cuando no intervengan negativamente factores como tratamientos antihelmínticos o la muerte prematura de animales jóvenes. El número de larvas aumenta con la edad, así como su fertilidad. Este comportamiento comprobado en los ovinos es indicativo de la falta de inmunidad adquirida y es explicado también por la producción temporal de antígenos por parte de las oncosferas y el requerimiento de una ingestión relativamente frecuente de las mismas para mantener la inmunidad (Cabrera, 1995).

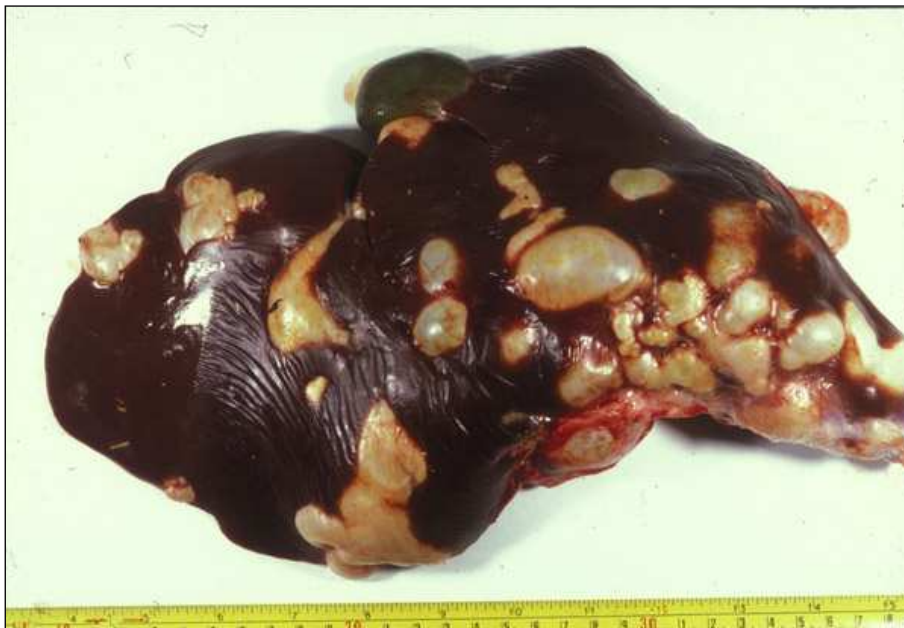

**Figura 11 – Número de cerdos faenados en 2006 según categoría.**

Fuente: Elaboración propia en base a los datos aportados por MGAP – DICOSE (por Declaración Jurada de establecimientos habilitados y no habilitados) (2007).

Como se citó anteriormente, Postiglioni, en un estudio realizado en el año 1954, donde se examinaron un total de 3.608 cerdos post-mortem, encuentra que 1.256 se hallaron afectados (34,8 %). La totalidad de los suinos parasitados presentaban quistes hidáticos en el pulmón (34,8 %) (Fig. 15) y en 814 animales se hallaron quistes en el hígado (22,6 % del total) (Fig. 13 y 14). En las otras vísceras el porcentaje de quistes fue muy reducido (Postiglioni,

1954). La literatura ha descrito casos atípicos en Australia con un 3,8 % de hidatidosis renal, 0,29 % en el bazo y 0,14 % en el corazón. También fueron vistos quistes en la musculatura (Fairley & Wright-Smith, 1929 citado por Schwabe, 1986). En el año 1985 Takhur cita a Uruguay como uno de los países de toda América con mayor difusión de la hidatidosis, coincidiendo en la cifra de 34,8 % de prevalencia de estudios realizados en cerdos en el año 1979 (Takhur, 1985). Estudios posteriores hallaron un 34 % de pulmones parasitados de un total de 417 cerdos estudiados (Rosso y col., 1991). En el año 2003 un estudio realizado en cerdos provenientes de Provincia de Santa Fe, Argentina, en el cual se inspeccionaron 912 animales a nivel de establecimientos de faena, reveló que 8,11 % de los mismos tenían quistes hidatídicos, siendo el hígado el órgano más afectado. En 5,4 % de los cerdos se hallaron quistes pulmonares, en todos los casos también hubo localización hepática. Las categorías correspondieron en un 85 % a cerdos de aproximadamente 110 kg (Negro y col., 2003). En España la frecuencia de infección en cerdos es de 7,6 %. Alrededor del 55 % de los quistes son hepáticos, 40 % pulmonares, 4 % renales y el resto se ubican en bazo y corazón con 0,3 % y 0,1 % respectivamente. La edad influye en la localización quística, siendo más alto el número de quistes pulmonares que los hepáticos en animales menores de dos años (Rojo Vázquez, 1993).

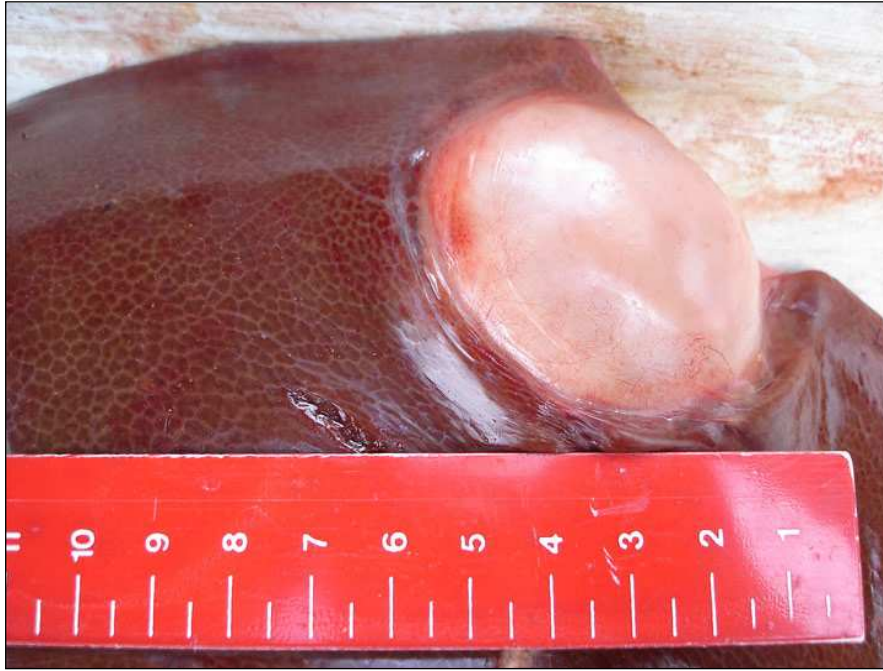

**Figura 12 – Lesiones en hígado ovino, causadas por la larva hidatídica.**

**Fuente:** [to2aclick.com/periodista](http://to2aclick.com/periodista) (Fotografía de Castillo, J. A.)

Se destaca la fertilidad del metacestode en la especie suina ya que el número de quistes fértiles es mucho mayor que en el bovino, alcanzando un 80 % (Lapage, 1971; Cordero del Campillo, 1999).



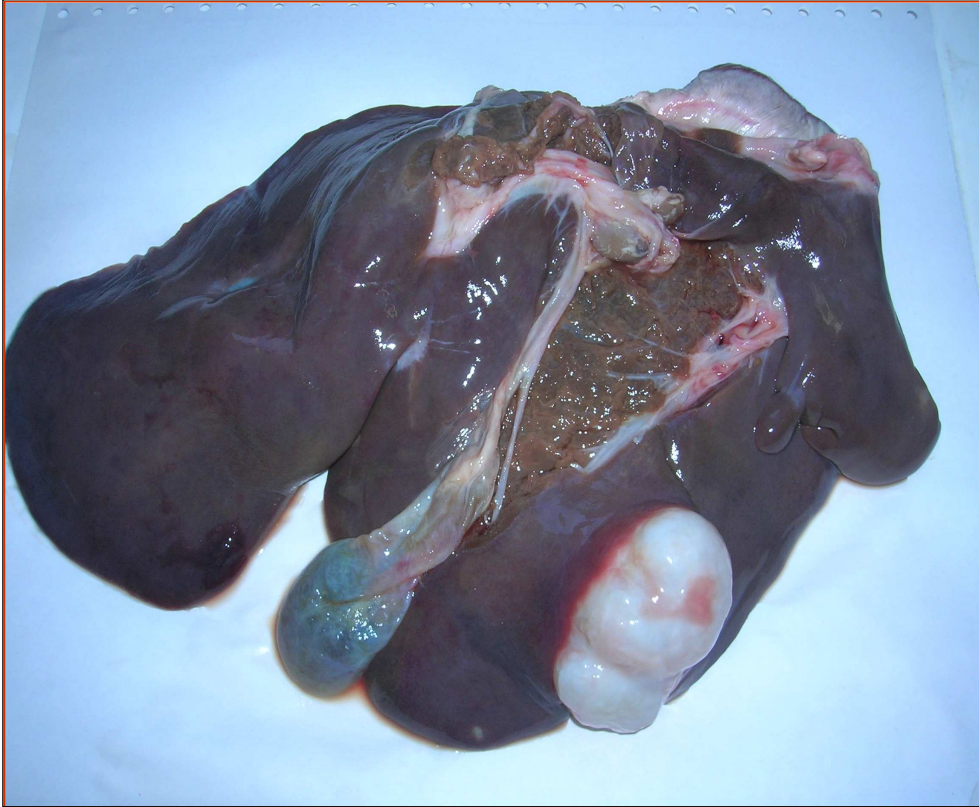

**Figura 13 – Lesión de metacestode de *Echinococcus granulosus* en hígado porcino.**

Fuente: [cniia.inta.gov.ar](http://cniia.inta.gov.ar)

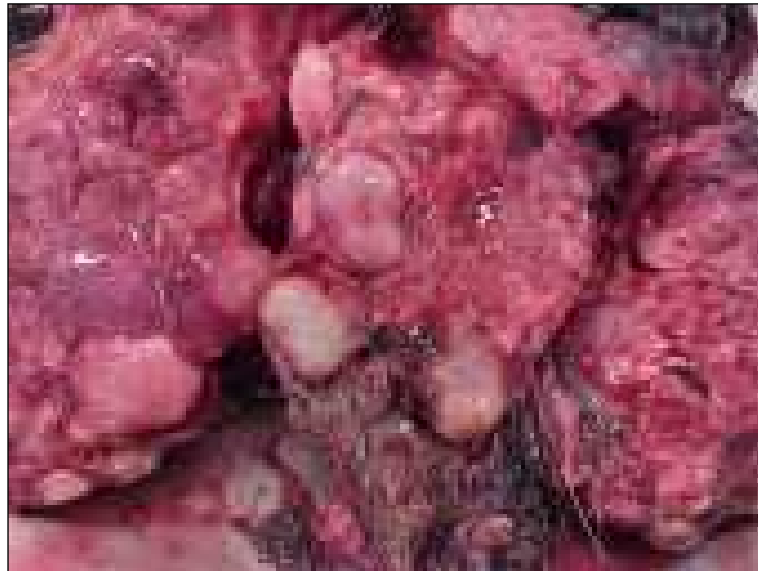En el estudio realizado por Negro (2003) citado anteriormente, donde se realiza una caracterización del quiste hidatídico en esta especie, se describe que la fertilidad fue del 21,52 % y la viabilidad llegó al 73,84 %. Prevalció la ubicación de los quistes en el lóbulo externo izquierdo del hígado, con 36,24 % de los quistes hepáticos totales. El 20,14 % se ubicaron en el lóbulo medio izquierdo, 20,47 % en el lóbulo externo derecho, 20,14 % en el lóbulo interno derecho, 1 % en el lóbulo cuadrado y 2,01 % en el proceso caudado. El promedio de quistes por animal fue de 4,16. El tamaño medio de 14,24 mm, con un máximo de 130 mm. Se encontró relación significativa entre tamaño y fertilidad quística. La cepa en la totalidad de los casos correspondió a la G7 cerdo (Negro, 2003).

Cabrera y col. en un estudio realizado en 1989 halla una prevalencia de Echinococcosis quística de 31,25 % en cerdos gordos. En 0,62 % de los animales parasitados con el metacestode las lesiones fueron intraparenquimatosas.



**Figura 14 – Hígado porcino con Echinococcosis quística.**

Fotografía de Cabrera, P.



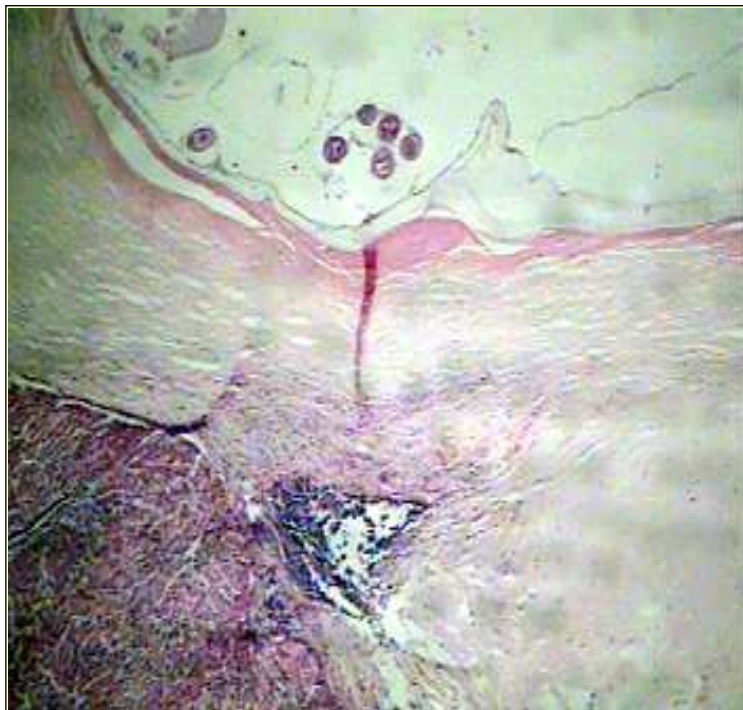**Figura 15 – Lesión de metacestode de *Echinococcus granulosus* en pulmón porcino.**

Fuente: [www.michigan.gov](http://www.michigan.gov)

## 2.8. Histología de la lesión hidática

El diagnóstico en los bovinos, equinos, ovinos y suinos se basa en estudios por necropsia. El diagnóstico inmunológico ha revelado dificultades debidas, especialmente, a que esos animales están frecuentemente infectados con otros metacestodos, incluyendo *Taenia hydatigena* y *T. ovis* (Yong, 1984 citado por Yarzabal, 2004). Cabrera (2004) afirma que la técnica de necropsia tiene valor en estudios de prevalencia y de dinámica de transmisión de la enfermedad hidática, recabando información por palpación, visualización y cortes seriados que permitirán conocer número, localización, viabilidad y fertilidad de los metacestodes presentes.

En la realización de un estudio en la especie bovina, Sakamoto y Cabrera (2003) describen la histopatología de las lesiones en los quistes uniloculares de hígado y pulmón: en la lesión inicial el quiste unilocular está rodeado por una capa adventicia de células epitelioides que es infiltrada por linfocitos, macrófagos, granulocitos y células gigantes. En lesiones avanzadas hay un número variable de eosinófilos, linfocitos, macrófagos células plasmáticas y células gigantes infiltrados en la capa adventicial (Fig. 16). Cuando avanza más la lesión un gran número de eosinófilos están adheridos a la capa laminar, la cual tiene puntos de erosión ocasionados por infiltrados de los mismos. La mayoría de los quistes hidatídicos regresivos encierran numerosos eosinófilos.



**Figura 16**  
**Histología de la lesión hidatídica.**

**Fuente: Departamento de Parasitología Veterinaria (UdelaR)**

**NOTA:** se evidencian claramente, desde abajo hacia arriba, que corresponde desde fuera del quiste hacia la luz del mismo: la capa adventicia (tejido reaccional del hospedador con gran

infiltrado celular), la lámina cuticular y la capa germinal. Hacia la luz de la vesícula, las vesículas prolíferas con los protoescólices.

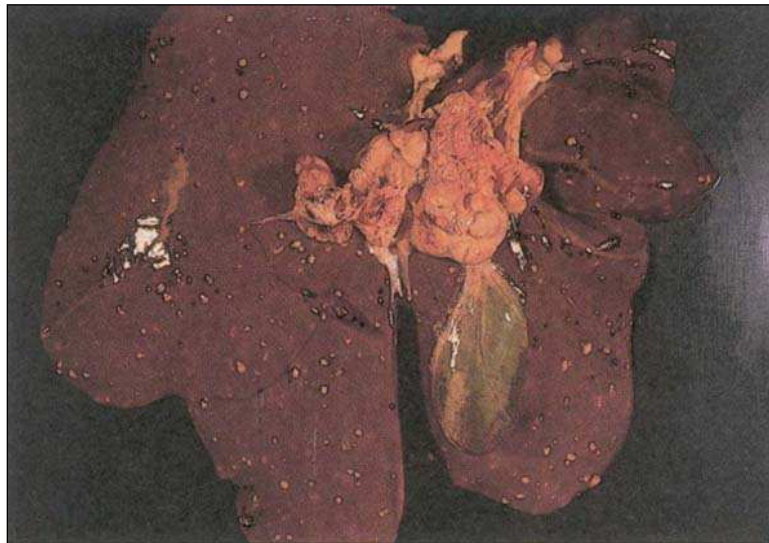## 2.9. Diagnóstico diferencial

### 2.9.1. El hallazgo de lesiones a nivel hepático

Hay muchas causas de lesión hepática. Sus efectos dependen en gran medida de la dosis-tiempo, del grado de lesión y de la persistencia o repetitividad con la que actúan los agentes (Jubb y col., 1990).

Dentro de las enfermedades virales que afectan el hígado, el circovirus tipo 2 fue relacionado con lesiones hepáticas en cerdos postdestete que incluyen hepatitis granulomatosa. Cuando existe asociación con el parvovirus porcino es cuando suelen ocurrir las complicaciones de la enfermedad (Allan y col., 2000).

La hepatitis bacteriana es común pero, excepto en algunas enfermedades, no posee mucha importancia por si misma. Las bacteriemias repetidas o mantenidas causan daño hepático. En el cerdo las salmonelosis y el *Mycobacterium tuberculosis* causan lesiones focales (Fig. 17). Enfermedades clostridiales como la hemoglobinuria bacilar rara vez afecta a los cerdos.



**Figura 17 – Lesiones de tuberculosis en hígado de cerdo.**

Fuente: FAO, 1994.

Las enfermedades tóxicas del hígado incluyen las causadas por tóxicos inorgánicos como el cobre, fósforo, arsénico, tóxicos orgánicos, drogas (tetracloruro de carbono), fitotoxinas, micotoxinas entre otros. En los cerdos se ha visto hepatotoxicidad inducida por cresoles, usados en paredes y pisos de las porquerizas, hierro-dextrano, usados en cerdos lactantes para prevenir la anemia, aflatoxinas de alimentos mohosos, alcaloides pirrolizidínicos que se encuentran en varias familias y géneros de plantas (*Leguminosae*, *Senecio* sp.,

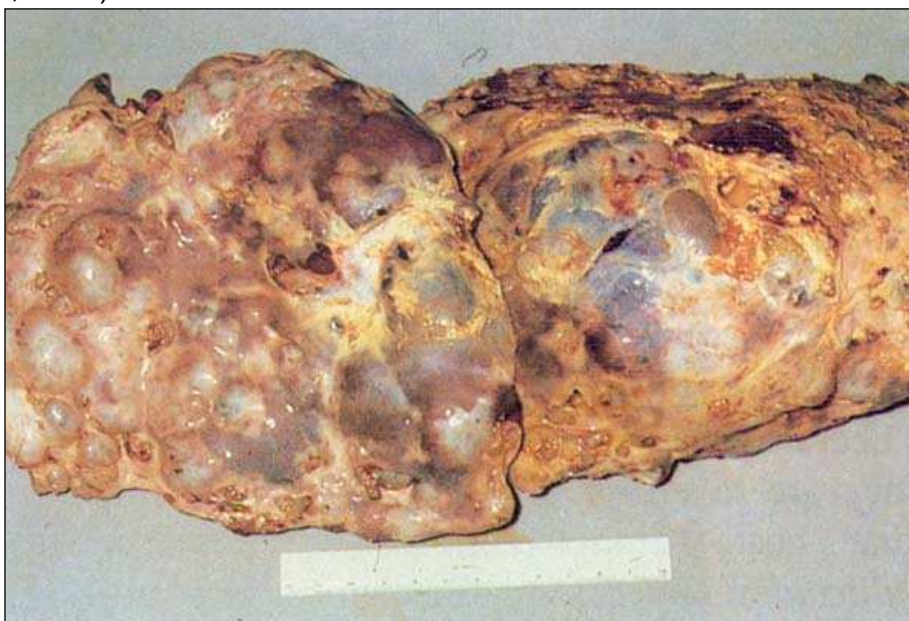*Echium* sp., entre otros). Los daños morfológicos en la lesión hepática tóxica aguda varían desde la necrosis unicelular, pasando por la necrosis zonal, hasta la destrucción hemorrágica masiva. La necrosis es periacinar severa y rara vez es periportal. Las lesiones hepatotóxicas crónicas en general se caracterizan por necrobiosis acelerada, fibrosis, y cierto grado de colestasis (Jubb y col., 1990).

La hepatitis (hepatosis) nutricional se puede presentar en cerdos de crecimiento rápido (hasta los cuatro meses de edad) alimentados con dietas deficientes en vitamina E y selenio que además posean gran cantidad de ácidos grasos insaturados. La lesión corresponde a una necrosis hepática masiva (hepatosis dietética) (Blood y Radostits, 1992).

Las neoplasias primarias del hígado y los conductos biliares no son comunes en los cerdos.

La infección por helmintos, entre ellos cestodos, nematodos y trematodos, es la causa más común de inflamación del hígado y de los conductos biliares. Algunos de estos parásitos tienen al sistema biliar como su hábitat definitivo y otros producen lesiones hepáticas en el curso de migraciones naturales o accidentales (Jubb y col., 1990).

Un sistema parásito-hospedador estable exige que el parásito entre en contacto con el hospedador, que este le proporcione las condiciones adecuadas para su desarrollo y que el parásito sea capaz de resistir la reacción del hospedador. Tomando en cuenta los mecanismos de agresión del parásito, que suelen ser multifactoriales, las características genéticas de cada parásito, que pueden influir en el grado de patogenicidad, la variabilidad del sistema inmunitario del hospedador y finalmente las características ambientales, se deduce que hay distintos grados de susceptibilidad a la infección (Cordero del Campillo, 1999).



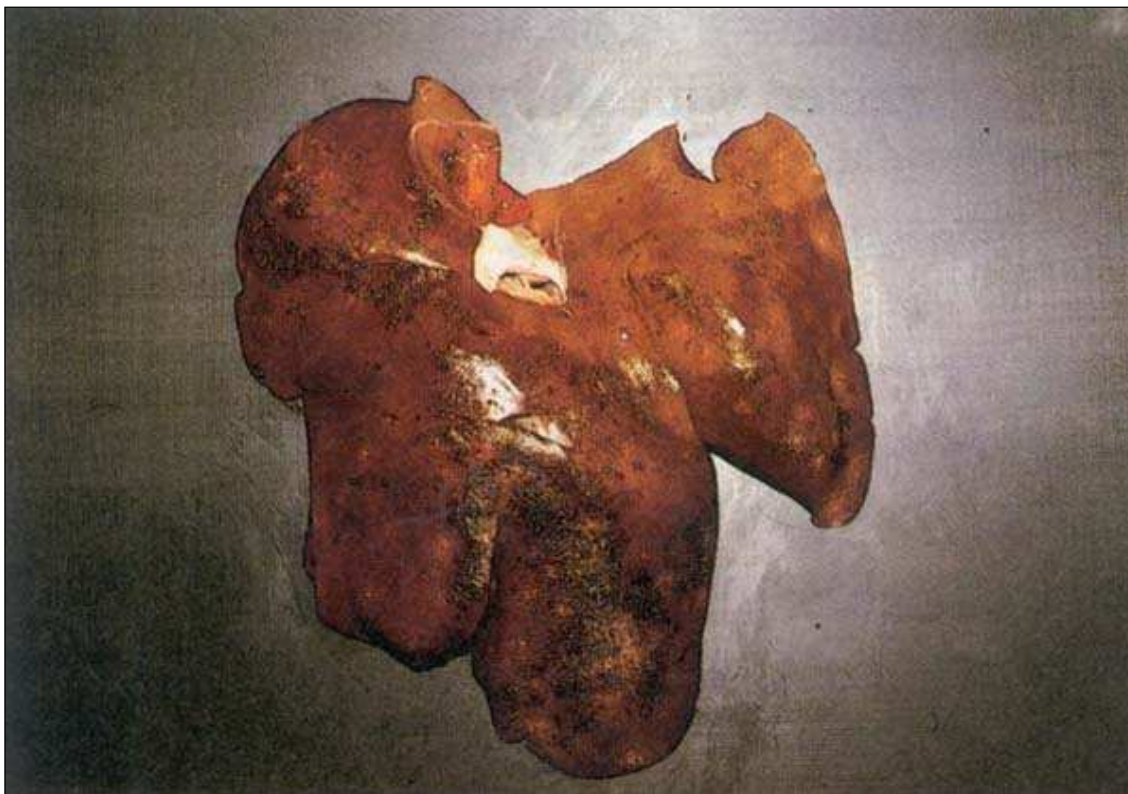
**Figura 18 – Mineralización de lesiones parasitarias en hígado ovino.**

Fuente: FAO, 1994.

*Ascaris suum* (Goeze, 1782) es un nematodo de distribución cosmopolita que se encuentra en el cerdo. Los huevos ingeridos eclosionan en el intestino, las larvas penetran la pared, y van por vía sanguínea al hígado, donde dejan lesiones fibrosadas y pueden localizarse en forma de “manchas de leche”. Luego circulan por el torrente sanguíneo, y se dirigen al corazón y los pulmones, donde se alojan en los capilares. Desde ahí pasan al interior del alvéolo y ascienden por el árbol bronquial para ser deglutidas y llegar finalmente al intestino 7 u 8 días después de la infección para continuar su desarrollo a adultos (Soulsby, 1987).

El trematodo *Fasciola hepatica* Linnaeus, 1758 parasita los conductos biliares de muchos animales domésticos, entre ellos el cerdo. Es el agente de la fasciolosis (distomatosis), que afecta principalmente ovinos y vacunos. Al ingerir las metacercarias éstas se desenquistan en el duodeno y pasan a la cavidad abdominal en un período cercano a las 24 horas post-infección. En cuatro a seis días la mayoría de los vermes atraviesan la cápsula hepática y migran por el parénquima durante cinco o seis semanas antes de entrar a los conductos biliares principales, donde alcanzan la madurez sexual (Soulsby, 1987).

El cestodo *T. hydatigena* (Pallas, 1766) es un parásito que en estado adulto se encuentra en intestino delgado de perros, zorros y otros mamíferos silvestres. Los hospedadores intermediarios son rumiantes domésticos (principalmente ovinos) y también el cerdo.



**Figura 19 – Lesiones de ascariasis en hígado porcino.**

Fuente: FAO, 1994.

Los huevos de *T. hydatigena* ingeridos por el hospedador intermediario eclosionan en el intestino delgado y las oncosferas llegan al hígado por vía hemática. Los embriones rompen los vasos portales y migran por el parénquima por un período de hasta 30 días. Luego los cisticercos en desarrollo migran a la cavidad peritoneal para alcanzar la madurez (*Cysticercus tenuicollis*). Se fijan al omento mayor, al mesenterio intestinal o a la superficie serosa de los órganos abdominales. Llegan a medir hasta seis cm de diámetro y contienen un solo escólex invaginado. Los carnívoros se infectan al ingerir el cisticercos (Soulsby, 1987).

La lesión inicial producida por las larvas migratorias de estos géneros parasitarios es traumática, habiendo túneles que penetran en el parénquima y pueden perforar la cápsula. En estos túneles hay hemorragia, hepatocitos en degeneración y leucocitos, con predominio de eosinófilos (Jubb y col., 1990). Las migraciones de las larvas de *T. hydatigena* pueden llegar a causar hemorragias masivas (Cordero del Campillo, 1999). Bordeando el túnel hay una zona de necrosis con neutrófilos infiltrados. Los eosinófilos también infiltran las tríadas portales. Los tractos necróticos curan por escarificación y el tejido fibroblástico, infiltrado con eosinófilos, eventualmente es incorporado a las unidades portales (hepatitis intersticial). Cuando el hospedador reacciona hacia las larvas con una reacción inflamatoria se producen las “manchas de leche” características en el estroma (Jubb y col., 1990).

Se ha podido constatar una correlación significativa entre la aparición de “manchas de leche” o “mancha blanca” (“milk spot”) en el hígado y la cantidad de huevos de *A. suum* en la materia fecal del cerdo (Kano y Makiya, 2001). La mayoría de las larvas de *A. suum* escapan del hígado en abscesos que contienen numerosos eosinófilos. Los abscesos pueden caseificar y pueden parecerse a tubérculos. Muchos se mineralizan (Fig. 18). Las larvas causan necrosis intralobular y reacción en el hígado, infiltración de eosinófilos y un área reticulada blanquecina de 3 mm a los 10 días pos infección (Fig. 19). Después de dos meses desaparecen las lesiones (Cabrera, 2004).

Algunos de los ejemplares de *F. hepatica* no logran alcanzar los conductos biliares y quedan enquistadas en el parénquima. Cada quiste consiste de una cápsula de conectivo y un contenido marrón sanguinolento con uno o más individuos. Finalmente los quistes se caseifican. Las formas adultas están presentes en los conductos biliares más grandes y producen una colangiohepatitis. La colangiohepatitis en los cerdos generalmente es atribuible a parásitos, siendo sus efectos agravados por bacterias. Los abscesos hepáticos son frecuentes en los cerdos por la migración de ascáridos por los conductos biliares (abscesos de origen biliar) (Jubb y col., 1990).

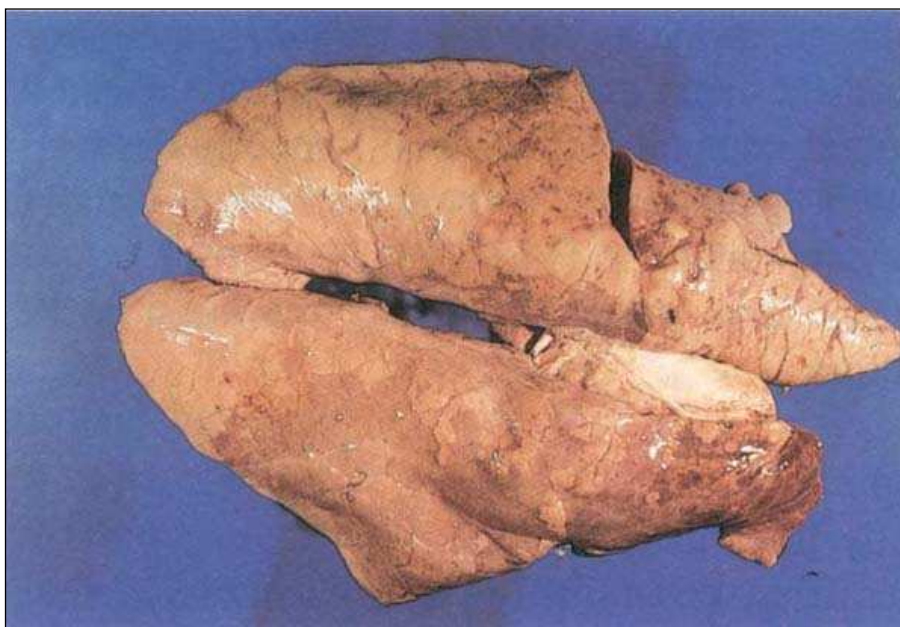En un estudio realizado en Canadá en el año 1995, donde se examinan 2500 hígados de cerdos con peso de mercado (provenientes de 400 granjas), el 44% muestra algún grado de cicatrización hepática compatible con migración de ascáridos, con un 8 % de los mismos con daño severo. Los cerdos que presentan las lesiones provienen del 81 % de las granjas (Wagner y Polley, 1997).

En un estudio de los hígados de 51.862 cerdos adultos (peso vivo > 120 kg), provenientes de 67 granjas, remitidos a un matadero comercial desde

octubre de 1988 y 1989 en Italia, se determina el predominio de cada tipo de lesión en cada granja y los datos son usados como un modelo para supervisar el estado sanitario de las granjas. La hepatitis parasitaria, la degeneración hepática y los abscesos son las lesiones observadas con mayor frecuencia. El modelo experimental es considerado útil para el cambio de información entre la granja y el matadero y la supervisión de calidad de carne (Severini y col., 1991).

### **2.9.2. El hallazgo de lesiones a nivel pulmonar**

La congestión pulmonar se produce por aumento de la cantidad de sangre en los pulmones, debido al estancamiento en el lecho vascular pulmonar. Con frecuencia es seguida por edema cuando el líquido pasa al parénquima y a los alvéolos. Ambos son fenómenos terminales corrientes en gran número de enfermedades. En la necropsia los pulmones congestivos son de color rojo oscuro y al cortarlos rezuma abundante sangre. Microscópicamente los capilares se ven ingurgitados de sangre, al igual que los espacios alveolares, que también contendrán trasudado. En el edema el tejido pierde elasticidad quedando la impronta del dedo al apoyarlo en su superficie. Es pálido y al corte rezuma grandes cantidades de líquido seroso que están en alvéolos y parénquima. La hemorragia pulmonar es poco frecuente en los animales de granja. Según Moraña J. A. (2008, comunicación personal) las hemorragias pueden provocarse, y son frecuentes, en hígado y pulmón por los procedimientos ligados a la faena, entre ellos golpes, aspiración de sangre, etc. El enfisema pulmonar es la distensión de los pulmones producida por la dilatación de los alvéolos, acompañada de rotura de las paredes alveolares y, a veces, de escape de aire hacia los espacios intersticiales.



**Figura 20 – Pulmón de cerdo con neumonía enzoótica.**

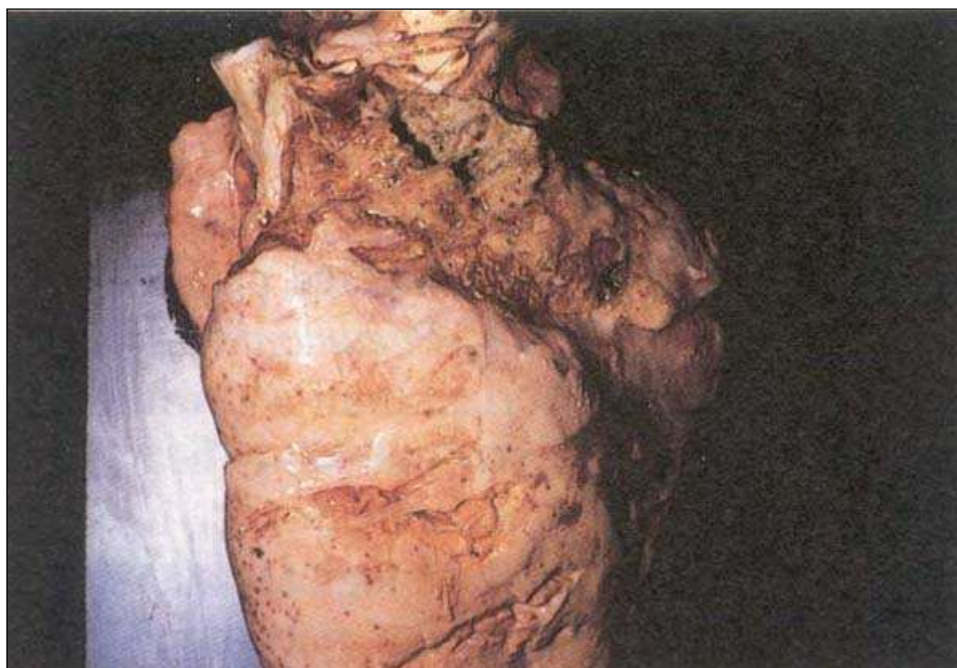
Fuente: FAO, 1994.



Solo se dan casos ocasionales en los cerdos y siempre es secundario a una lesión primaria que incluye bronconeumonía, neumonía por cuerpo extraño e inhalación de gases tóxicos entre otras. A la necropsia los pulmones aparecen distendidos y pálidos. Los tabiques inter-alveolares están distendidos por aire, el cual se puede acumular en el mediastino y pleura (Blood y Radostits, 1992).

La neumonía es la inflamación pulmonar que involucra el parénquima alveolar. Se puede clasificar morfológicamente en bronconeumonía, neumonía lobar y neumonía intersticial (Fig. 20). La principal causa de las bronconeumonías clínicamente significativas son bacterias. La neumonía lobar es fulminante; muchas bacterias fueron implicadas en este tipo. Junto con la bronconeumonía las lesiones se evidencian en la parte craneoventral del pulmón. La mayoría de las neumonías intersticiales son de origen infeccioso, principalmente bacteriano, viral y parasitario. Las lesiones en este tipo se distribuyen generalmente en las regiones dorsocaudales del pulmón (Jubb y col., 1990).

Las lesiones son de aspecto variable según el tipo de neumonía. La bronconeumonía se caracteriza por exudados serofibrinosos o purulentos en los bronquiolos, a la vez que hay congestión lobulillar o hepatización. En la neumonía intersticial los bronquiolos están limpios, pero el pulmón está deprimido, de color rojo intenso y aspecto granuloso en las superficies de corte. Con frecuencia los tabiques interlobulillares están engrosados (Blood y Radostits, 1992).



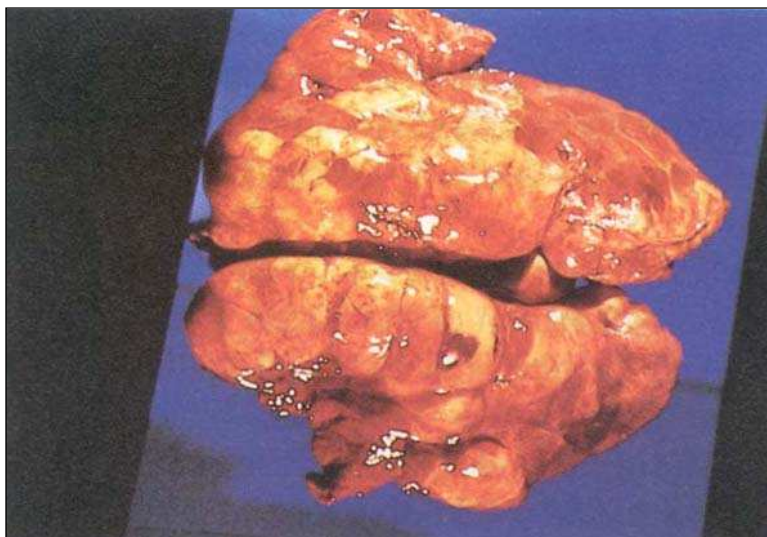
**Figura 21 – Lesiones de neumonía crónica con abscedación en pulmón de cerdo.**

Fuente: FAO, 1994.

Las neoplasias primarias no son frecuentes y los tumores metastáticos son relativamente raros. Los abscesos pulmonares pueden ser parte de una

enfermedad primaria (tuberculosis, micosis, actinomicosis entre otras) o aparecer como consecuencia de enfermedades en otras partes del cuerpo (Blood y Radostits, 1992) (Fig. 21).

En España una de las enfermedades más importantes del cerdo en la inspección post mortem es la Pleuroneumonía porcina, producida por *Actinobacillus pleuropneumoniae* (Fig. 22). La infección es muy frecuente en los establecimientos, con baja incidencia y alta mortalidad. Afecta principalmente cerdos jóvenes y las lesiones corresponden a una neumonía fibrino necrótica hemorrágica con pleuritis serofibrinosa.

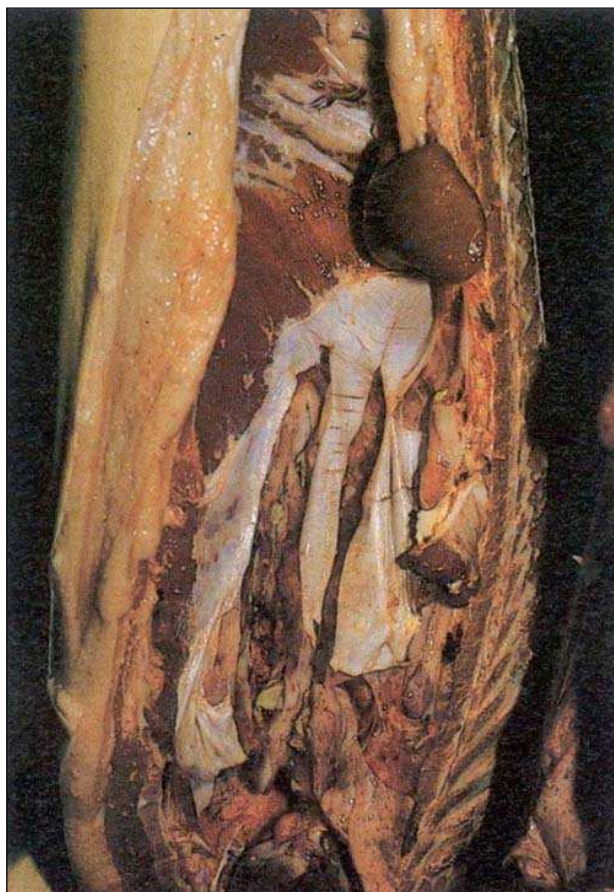


**Figura 22 – Pulmón de cerdo con lesiones de pleuroneumonía.**  
Fuente: FAO, 1994.

Las zonas más afectadas son las dorsales de los lóbulos diafragmáticos, presentando color rojo negruzco. Si pasa a la cronicidad se pueden ver secuestros pulmonares, engrosamiento y adherencias pleurales (Moreno García, 1991).

Un estudio realizado en Dinamarca en el año 1998 arroja datos similares a los expuestos anteriormente ya que concluye que las lesiones inducidas por el *Actinobacillus pleuropneumoniae* corresponden a una pleuroneumonía y pleuritis localizada en la parte dorsocaudal del pulmón (Christensen y Eno, 1998) (Fig. 23). Junto a la pleuroneumonía, las neumonías con la participación de *Streptococcus suis* y la bronconeumonía por *Haemophilus parasuis*, deben considerarse otras enfermedades respiratorias de difícil diferenciación en matadero, como la influenza porcina, Aujeszky, pasterelosis, rinitis atrófica y neumonía enzoótica. Los agentes de todas estas enfermedades muchas veces actúan juntos, por lo que se hace difícil su diferenciación en la inspección de las carnes (Moreno García, 1991). Las lesiones asociadas a *Mycoplasma hyopneumoniae* en el estudio realizado por Christensen y Eno (1998) antes citado, corresponden a una pulmonía catarral y grietas en los lóbulos ventrocraneales. La prevalencia de estas lesiones disminuyó en Dinamarca del 40 % al 25 % (1994 a 1998) a causa de la vacunación contra este agente

(Christensen y Eno, 1998). La pasterelosis (*Pasteurella multocida*) del cerdo por lo general es una complicación de la neumonía enzoótica (*Mycoplasma hyopneumoniae*) y de la pleuroneumonía. *Pasteurella multocida* tipo D interviene en la rinitis atrófica junto a *Bordetella bronchiseptica*. *Corynebacterium pyogenes* (*Actynomices pyogenes*) causa procesos purulentos. *Haemophilus parasuis* produce junto a *Pasteurella* sp. y *Mycoplasma* sp. una bronconeumonía secundaria a infecciones virales (Moreno García, 1991). La salmonelosis y el carbunco también pueden causar neumonía (Blood y Radostits, 1992).



**Figura 23 – Pulmones con pleuritis crónica y abscesos.**

Fuente: FAO, 1994.

Los parásitos que hacen sus migraciones por los pulmones pueden ocasionar diversos grados de lesión. Generalmente las lesiones producidas por la migración de parásitos son de escasa significación aunque hay excepciones. *A. suum* debido a su alto potencial biótico puede migrar en números altos y causar la muerte de los porcinos. La lesión es una neumonía intersticial aguda, difusa y eosinofílica asociada a la presencia de numerosas larvas. *Fasciola hepatica* invade accidentalmente los pulmones, pudiendo producir cavitaciones extensas por su gran tamaño (Jubb y col., 1990).

*Metastrongylus* spp. es un nematodo de distribución cosmopolita que se localiza en bronquios y bronquiolos de cerdos y jabalíes. Los huevos se eliminan con las heces y son ingeridos por ciertas especies de lombrices de tierra, en las que se desarrolla la larva. En unos 10 días son infectantes para el

hospedador definitivo. Cuando ingiere la lombriz, la larva pasa a través de los ganglios linfáticos mesentéricos, donde muda, y alcanza los pulmones donde crece hasta el estado adulto (Soulsby, 1987). Las larvas habitan en las vías aéreas más pequeñas, pudiéndose observar macroscópicamente nódulos grisáceos de 1 a 3 mm de diámetro e hiperinflación de lobulillos en los bordes de los lóbulos caudales. Histológicamente las lesiones iniciales son focos donde se acumulan los eosinófilos rodeando las larvas en los alvéolos. Luego se produce una reacción granulomatosa. Más tardíamente los adultos persisten en los bronquiolos donde ocasionan bronquiolitis crónica catarral y eosinofílica (Jubb y col., 1990).

Un estudio en India donde se examinaron 242 cadáveres de cerdos reveló que 75 de ellos (30,99 %) mostraron lesiones pulmonares, dentro de las cuales el 11,98 % mostraron bronconeumonía, 8,26 % pulmonía intersticial, 6,20 % larvas migrantes, 1,24 % pulmonía crónica, 2,07 % Echinococcosis quística, 0,41 % cisticercosis, 0,41 % linfosarcoma y finalmente pleuritis 0,41 % (Rao y col., 2002).

### 2.9.3. Principales afecciones en Uruguay

A nivel de país existe escasa información acerca del manejo sanitario y las enfermedades en las explotaciones porcinas. La Encuesta Porcina 2006 del MGAP realizó un relevamiento al respecto, informando que las afecciones probablemente más importantes en la especie (información brindada por los propios productores) son las digestivas y las respiratorias, aunque sólo el 14 % de los productores comerciales han identificado tener problemas sanitarios en sus rodeos. Como se aprecia en el Cuadro 1, la afección sanitaria tiene cierta asociación con el tamaño de la explotación. Las de mayor tamaño (más de 500 animales) suelen tener mayores problemas respiratorios, mientras que en las de menos de 50 animales los problemas cutáneos suelen tener mayor incidencia (MGAP-DIEA, 2007).

**Cuadro 1 - Porcentaje de explotaciones por tipo de problema que tuvieron en 2006, según tamaño productivo.**

Tamaño Productivo	Tipo de problemas				
	Digestivos	Respiratorios	Cutáneos		Otros
	(%)	(%)	Bichera	Otros cutáneos	(%)
			(%)	(%)	
<b>Totales</b>	42	41	20	11	26
Menos de 50	35	30	29	17	20
50 a 499	54	53	7	3	34
Más de 500	43	79	11	0	21

Fuente: Elaborado por MGAP – DIEA (2007).

La utilización de análisis de laboratorio es relevante en las explotaciones medianas y grandes (de más de 50 animales), siendo, por lo tanto la inspección clínica el método más utilizado para el diagnóstico.

### 2.10. Ensayos experimentales o Tratamiento

Como ya se mencionó anteriormente, los tratamientos antihelmínticos pueden afectar la viabilidad y fertilidad de los quistes (Orlando y col., 1998). Los benzimidazoles en dosis de 30 - 50 mg/kg administradas diariamente por 60 a 80 días producen severo daño o la muerte del metacestode de *E.*

*granulosus*. A nivel mundial, estos antiparasitarios no son usados rutinariamente en los tratamientos contra la Echinococcosis quística en los animales domésticos debido a su alto costo. El praziquantel ha sido testeado en sus efectos en el quiste hidatídico pero los resultados fueron desalentadores (Eckert y col., 2000). El oxfendazol, por su parte, ha sido experimentado en el tratamiento de ovinos naturalmente infectados (Dueger y col., 1999, citado por Larrieu, 2004).

En nuestro país el 82 % de los establecimientos realiza algún tipo de tratamiento sanitario. Si bien esta relación se incrementa al crecer la escala productiva, igualmente la mayoría (81 %) de las explotaciones (menos de 50 animales) realizaron un porcentaje importante de tratamientos (MGAP-DIEA, 2007).

**Cuadro 2 - Porcentaje de explotaciones que realizaron tratamientos sanitarios durante el año 2006, por tratamiento, según tamaño productivo.**

Tamaño Productivo	Parásitos		Antibióticos	Vitam/miner	Vacunas				Otros
	Inter nos	Exter nos			Micoplas ma	Leptos pira	Parvovi rus	Parvo/ lepto	
<b>Total</b>	<b>98,5</b>	<b>24,5</b>	<b>13,6</b>	<b>11</b>	<b>0,4</b>	<b>2,8</b>	<b>0,3</b>	<b>0,9</b>	<b>1</b>
Menos de 50	98,5	18,6	5,9	10	0,1	2	0,2	0,2	0,1
50 a 499	98,3	47,9	41,1	11,9	0	4,7	0,5	0,2	4
Más de 500	97,6	37,9	61,2	46,1	21,8	14,6	4,9	37,9	12,1

Fuente: Elaborado por MGAP – DIEA (2007).

No menos del 97,6 % de los tratamientos realizados (a cualquier escala) fue contra parásitos internos (Cuadro 2). El resto de las afecciones registraron porcentajes netamente inferiores (MGAP-DIEA, 2007). No existe información acerca de los principios activos mayormente utilizados, pero se estima que en su gran mayoría serían tratamientos con lactonas macrocíclicas (Salles, J., 2008. Comunicación personal).

### **3. OBJETIVOS GENERALES Y ESPECÍFICOS**

---

#### **3.1. Objetivo General**

Realizar un estudio de lesiones con apariencia de Echinococcosis quística en vísceras de cerdos (*Sus scrofa domesticus*) destinados a faena comercial.

#### **3.2. Objetivos Específicos**

- a. Determinar la presencia del metacestode de *Echinococcus granulosus* en vísceras de los cerdos estudiados.
- b. Realizar el diagnóstico diferencial, macroscópico y microscópico, con otras patologías presentes en los parénquimas estudiados.
- c. Determinar la localización topográfica, superficial y/o profunda de las lesiones en los parénquimas hepático y pulmonar de los animales estudiados.

### **4. HIPÓTESIS**

---

En los cerdos destinados a faena comercial, procedentes de áreas donde la Echinococcosis quística es endémica, una parte de las lesiones encontradas en vísceras de cerdo, corresponden a la larva de *Echinococcus granulosus*.

## 5. MATERIALES Y MÉTODOS

---

La muestra estudiada correspondió a 1798 animales de la especie porcina, machos enteros, machos castrados y hembras, pertenecientes a la categoría de cerdo gordo, con pesos superiores a los 90 Kg. La inspección y muestreo se llevó a cabo en una planta de faena habilitada. Los animales eran provenientes de 22 establecimientos productores. El destino de la faena correspondió a 13 plantas elaboradoras de productos porcinos.

La inspección se realizó en sala de “Menudencias”, donde tuvo lugar la evaluación de los órganos: hígado, corazón, páncreas, omentos y pulmones.

Las vísceras (hígados y pulmones) fueron examinadas mediante una evaluación visual, palpación profunda y cortes de acuerdo a los procedimientos del reglamento de inspección veterinaria 369/983 del MGAP – DIA.

Al constatarse la presencia de lesiones (profundas o superficiales) se procedió a la obtención de las muestras de hígados y pulmones. Estas fueron colectadas en recipientes con formol salino al 10 % e identificadas individualmente. Se señaló la localización topográfica exacta de las lesiones, así como su localización superficial y/o profunda, en el “Mapa topográfico de hígados y pulmones”, **anexo 1**.

Las muestras obtenidas se procesaron en el laboratorio de Parasitología de Facultad de Veterinaria. Se retiraron de los recipientes y se lavaron con agua destilada, con el objeto de retirar el excedente de formol, evitando así los vapores para la manipulación de la muestra. En el estudio macroscópico se procedió a la descripción externa e interna de la lesión, registrándose forma, tamaño, color, consistencia, contenido y definición de bordes. Se realizó el registro fotográfico de las muestras (Canon A430, 4.0 megapíxels).

Para realizar la inspección interna de la lesión se procedió de forma diferencial, según las características externas de la misma:

- I. Lesiones vesiculares o quísticas: Se realizó la disección de las capas externas de la lesión y posteriormente el test de aspiración del contenido con aguja (N°21) y jeringa.
- II. Lesiones no quísticas: posterior al lavado con agua destilada, las muestras se incidieron totalmente con cortes seriados de 1 a 2 mm de espesor. Se describió la lesión y se realizó el registro fotográfico interno.

Las muestras obtenidas se examinaron con lupa estereoscópica marca Olympus, modelo SZ51 zoom estéreo, Tokio, Japón (Proyecto JICA) y microscopio óptico marca Olympus, modelo U-DO 9L08683, Tokio, Japón (Proyecto JICA).

Posterior a este estudio las lesiones que presentaron un aspecto confuso se remitieron para el estudio histopatológico en el Laboratorio de Anatomía Patológica de Facultad de Veterinaria.

Las muestras remitidas para el estudio histopatológico se incluyeron en baños de parafina y se colorearon con las técnicas de rutina con hematoxilina y eosina (Luna, 1963).

La información se registró en la “Planilla de Lesiones” **anexo 2**. A la información recabada se le anexó el registro fotográfico de la lesión antes y después de las incisiones, y el diagnóstico de la histopatología.

Para el análisis estadístico se determinaron variables cualitativas: diagnóstico histopatológico, topografía, profundidad, bordes, contenido, distribución, forma y consistencia; y variables cuantitativas: tamaño de las lesiones y cantidad de un mismo tipo de lesión. Se realizaron análisis netamente descriptivos de los resultados obtenidos que incluyeron la determinación de la moda para las variables cualitativas; y para las variables cuantitativas (tamaños de las lesiones de hígado y pulmón) se determinó la media aritmética, moda, mediana y desvío estándar.

Para el conjunto de registros se determinó la proporción de órganos con lesiones y se realizó una estimación de esa proporción en la población general. Finalmente, se estableció la comparación en la proporción de dos grupos (de cada órgano), considerando las lesiones en hígado y pulmón como procesos independientes. Con el objetivo de determinar la independencia de las dos variables y para determinar la significación de las diferencias de ambos grupos se utilizó el *test de Ji cuadrado de Pearson*. Previo a ello se calcularon los resultados teóricos “esperados” de hallazgos de órganos con y sin lesiones en cada caso. Con las variables cuantitativas también se realizó el *test t de Student* para determinar si las diferencias de tamaño de las lesiones halladas en hígado y pulmón fueron significativas. Para ello se determinó mediante el *test de Fisher* si las varianzas de ambos grupos eran significativamente diferentes (Dpto. Bioestadística e Informática, Facultad de Veterinaria, UdelaR, 2008).

Para determinadas variables consideradas relevantes en el estudio de la Echinococosis quística, se realizó un análisis de proporción de los resultados obtenidos mediante el *test de Ji cuadrado*.

Se trabajó con un nivel de confianza del 95 %.



## 6. RESULTADOS

---

Se evaluaron 1798 animales pertenecientes a la categoría CERDO GORDO (peso vivo > 90 kg.). Se inspeccionó el total de hígados, mientras que la cantidad de pulmones se redujo a 1305 ya que no se logró la recuperación de su totalidad por problemas operativos. Se obtuvieron 98 muestras para su posterior estudio.

El número de órganos con al menos una lesión correspondió a 69 hígados y 27 pulmones (Cuadro 4). La proporción de lesiones halladas en hígado fue de 0,0384 (3,84 %), mientras que las de pulmón fue de 0,0207 (2,07 %).

La estimación de la proporción en una población similar fue de  $0,0384 \pm 0,0088$  para hígado, y  $0,0207 \pm 0,0077$  para pulmón (Cuadro 3).

### **Cuadro 3 – Estimación de la proporción de lesiones en hígado y pulmón en la población general.**

**Hígado  $0,0296 \leq P \leq 0,0472$**

**Pulmón  $0,013 \leq P \leq 0,0284$**

**NOTA:** Nivel de confianza del 95 %.

Las diferencias halladas entre los grupos fueron significativas ( $P < 0,05$ ). La factibilidad de hallar lesiones en hígado es mayor que para pulmón, siempre y cuando se repitan las condiciones de muestreo ( $\chi^2 = 0,004972$ ).

Algunos órganos presentaron más de un tipo de lesión (de diferente naturaleza histopatológica). Se colectaron 70 lesiones de hígado y 28 de pulmón (Cuadro 4). A cada registro corresponde una "Planilla de lesiones".

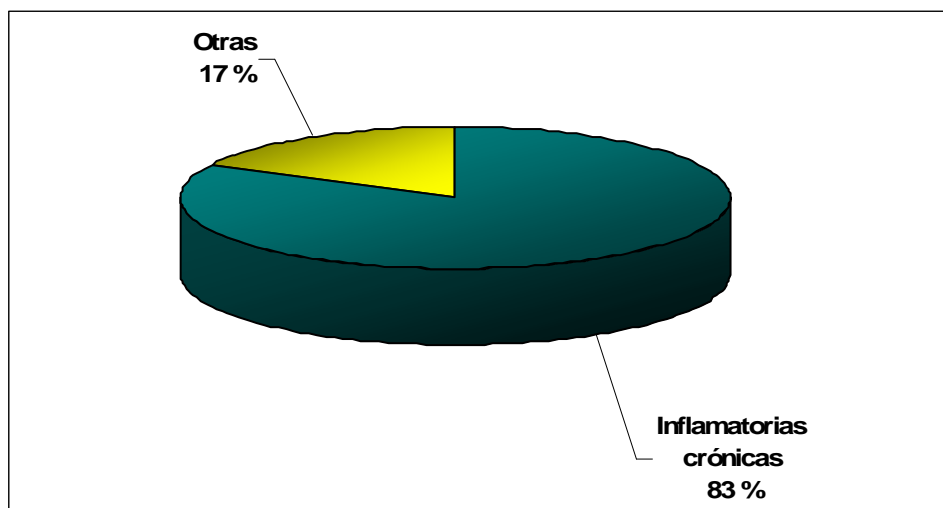
### **Cuadro 4 – Número total de animales evaluados, número de órganos con lesiones (afectados), número de lesiones obtenidas.**

	<b>N° hígados</b>	<b>N° pulmones</b>
<b>Evaluados</b>	1798	1305
<b>Afectados</b>	69	27
<b>Lesiones</b>	70	28

**NOTA:** Ambos pulmones (derecho e izquierdo) fueron evaluados juntos y se contabilizaron como uno.

La identificación etiológica de las lesiones sólo se estableció en tres registros. El diagnóstico de cisticercosis se realizó en dos hígados y el de metastrongilosis en un pulmón.

El diagnóstico histopatológico de las muestras en el tejido hepático y pulmonar reveló lesiones inflamatorias crónicas, hemorrágicas, fibróticas, quísticas y enfisematosas. Como se ve en la Fig. 24, el 83 % de las lesiones (n = 81) fueron inflamatorias crónicas mientras que las demás citadas alcanzaron el 17 % (n = 17).



**Figura 24 – Naturaleza histopatológica de las lesiones.**

**NOTA:** Dentro de “Inflamatorias crónicas” se incluyen granuloma mineralizado, hepatitis intersticiales (focales y difusas), colangiohepatitis, neumonías, bronconeumonías, abscesos y pleuritis. Dentro de “Otras” se incluyen hemorragias, fibrosis, quistes (bilíares y parasitarios) y lesiones enfisematosas.

Las lesiones inflamatorias crónicas están representadas por granulomas, hepatitis intersticiales (focales y difusas), colangiohepatitis, neumonías, bronconeumonías, abscesos y pleuritis.

### **6.1. Resultados de las muestras obtenidas de hígado**

Las muestras obtenidas de hígado se colectaron de 69 órganos. En 52 de ellos se registraron lesiones únicas, 13 poseían múltiples focos de lesión dentro de un lóbulo y en tres pudieron constatarse múltiples focos de lesión en distintos lóbulos (Cuadro 5). Uno de los hígados presentó dos focos que correspondieron a lesiones de distinta naturaleza histopatológica, por lo que el número de registros obtenidos fue de 70.

**Cuadro 5 – Hígados afectados según número y localización de los focos de lesión.**

Únicos	Múltiples con igual localización	Múltiples con diferente localización	Múltiples de distinta naturaleza	Total
<b>52</b>	<b>13</b>	<b>3</b>	<b>1</b>	<b>69</b>

**NOTA:** *Únicos* y *múltiples* hace referencia a focos, pudiendo éstos ser múltiples y pertenecer a una sola lesión. La denominación de *igual* o *diferente* localización se basa en el lóbulo donde asiente. La *naturaleza* refiere a la histopatología de la lesión.

### 6.1.1. Naturaleza histopatológica de las lesiones

Las 70 lesiones se incluyeron dentro de cuatro grandes grupos histopatológicos. La hepatitis representó el 88 % del total (n = 61), las fibrosis el 1 % (n = 1), lesiones quísticas un 4 % (n = 3) y hemorrágicas el 7 % (n = 5) Cuadro 6).

Dentro de las hepatitis el 47 % (n = 29) se diagnosticó como granuloma mineralizado, el 46 % intersticial (n = 28) y finalmente el 7 % como colangiohepatitis crónica (n = 4).

El 96 % de las hepatitis intersticiales (n = 27) fueron focales y el 4 % difusas (n = 1). Dentro de las lesiones quísticas el 67 % (n = 2) correspondió a cisticercos y el 33 % (n = 1) a un quiste de origen biliar.

Un órgano presentó dos lesiones de diferente naturaleza histopatológica correspondientes a hepatitis intersticial focal y colangiohepatitis.

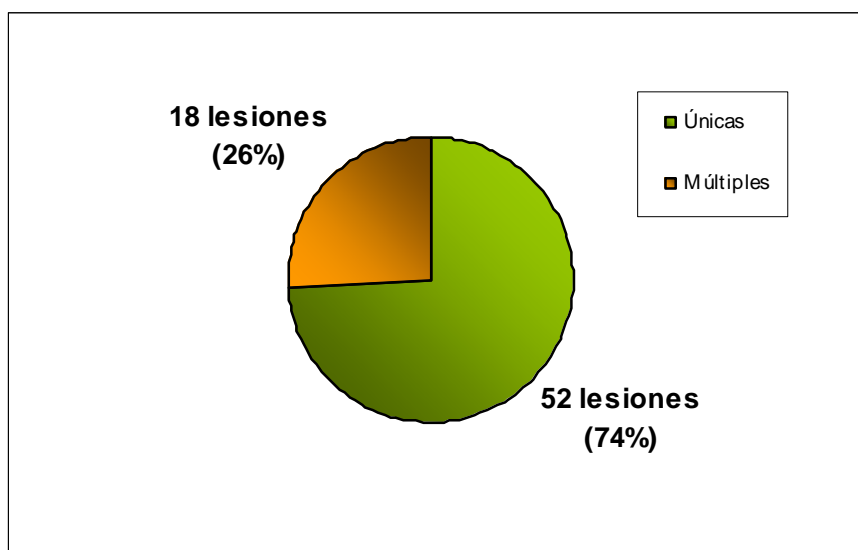
**Cuadro 6 – Número de lesiones hepáticas según su naturaleza histopatológica.**

GM	HEPATITIS			FH	QUISTICAS		HEMORRAGICAS
	FOCAL	DIFUSA	CHC		BILIAR	CISTICERCOS	
29	27	1	4	1	1	2	5

GM = Granuloma mineralizado; HI = Hepatitis intersticial;  
CHC = Colangiohepatitis crónica; FH = Fibrosis hepática

### 6.1.2. Distribución de la lesión en el tejido

Se obtuvieron 70 lesiones de las cuales 52 (74 %) se componen de una sola fracción de lesión dentro del órgano y 18 (26 %) por múltiples fracciones (Fig. 25). Uno de los hígados presentó dos lesiones de distinta naturaleza histopatológica.



**Figura 25 – Tipo de lesión según la distribución de la misma en el tejido hepático.**

**NOTA:** La lesión que se repitió dentro del mismo órgano fue asumida como una lesión de tipo múltiple. Lesiones de diferente naturaleza halladas en un órgano se registraron individualmente, conservando la particularidad de “múltiples”. Uno de los hígados presentó este tipo de lesiones.

En las lesiones de tipo múltiple los focos que se repetían dentro del órgano en número de dos alcanzaron el 67 % de las mismas (12 de las lesiones múltiples), mientras que el 33 % (6 de las lesiones múltiples) se repitió mayor número de veces en cada hígado.

De las lesiones granulomatosas el 24 % fue múltiple dentro del órgano (n = 7), lo mismo ocurrió en el 25 % de las hepatitis intersticiales (n = 7) y en el 50 % de las colangiohepatitis (n = 2). La fibrosis y el quiste biliar también fueron lesiones de tipo múltiple. El resto de las lesiones estaban conformadas por una sola “pieza” o fragmento de lesión.

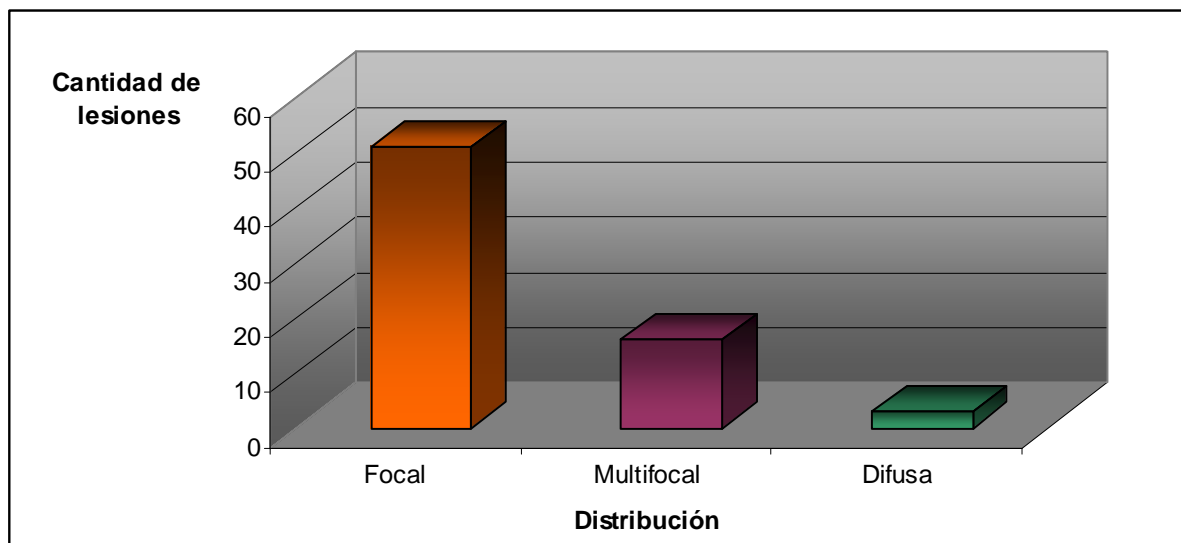
### **6.1.3. Distribución de las lesiones según definición en el parénquima**

Las lesiones podían distribuirse de forma focal cuando las mismas se acotaban a un solo punto o *foco* y se diferenciaban del resto del tejido sin mayor dificultad. El 74 % de las lesiones fueron de este tipo (n = 52) (Fig. 26).

Cuando existían varios puntos de lesión distribuidos en el parénquima y los mismos podían diferenciarse con claridad del resto del tejido, la lesión se definió como *multifocal*. El 23 % de las lesiones pertenecieron a esta categoría (n = 16).

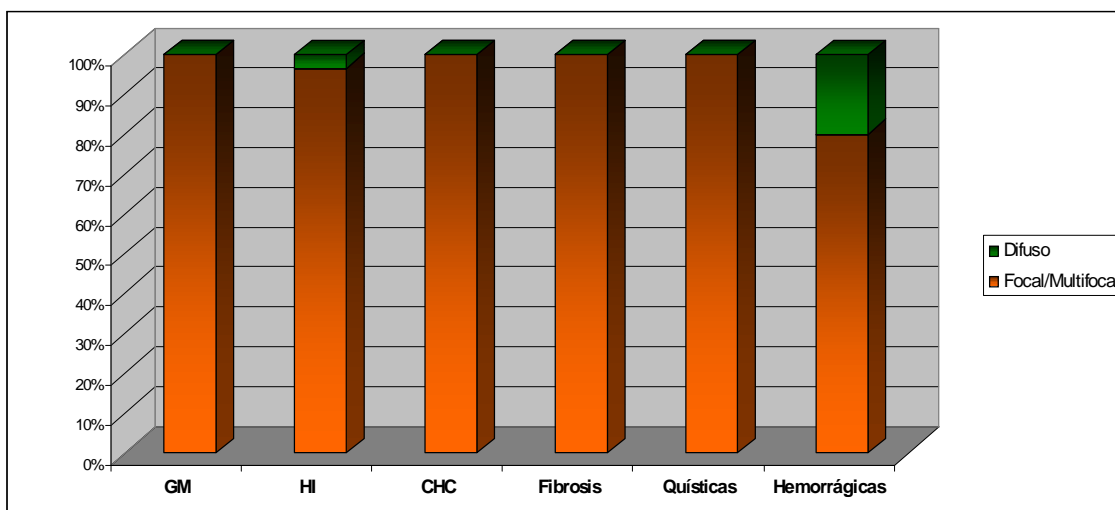
Las lesiones difusas correspondían a aquellas en las cuales la definición con el resto del parénquima no era buena y por lo general, ocupaban gran

parte de un lóbulo o todo el órgano. Fueron incluidas en esta categoría el 3 % de las lesiones (n = 2).



**Figura 26 – Distribución de las lesiones halladas en hígado, según definición en el parénquima.**

El 100 % de las lesiones granulomatosas, las colangiohepatitis y las quísticas fueron focales o multifocales. La fibrosis también perteneció a esta categoría. El 96 % de las hepatitis intersticiales (n = 27) fueron focales o multifocales mientras que el 4 % (n = 1) fue difusa. Dentro de las lesiones hemorrágicas el 80 % perteneció a la categoría focal o multifocal y el 20 % a la difusa (n = 1) (Fig. 27).



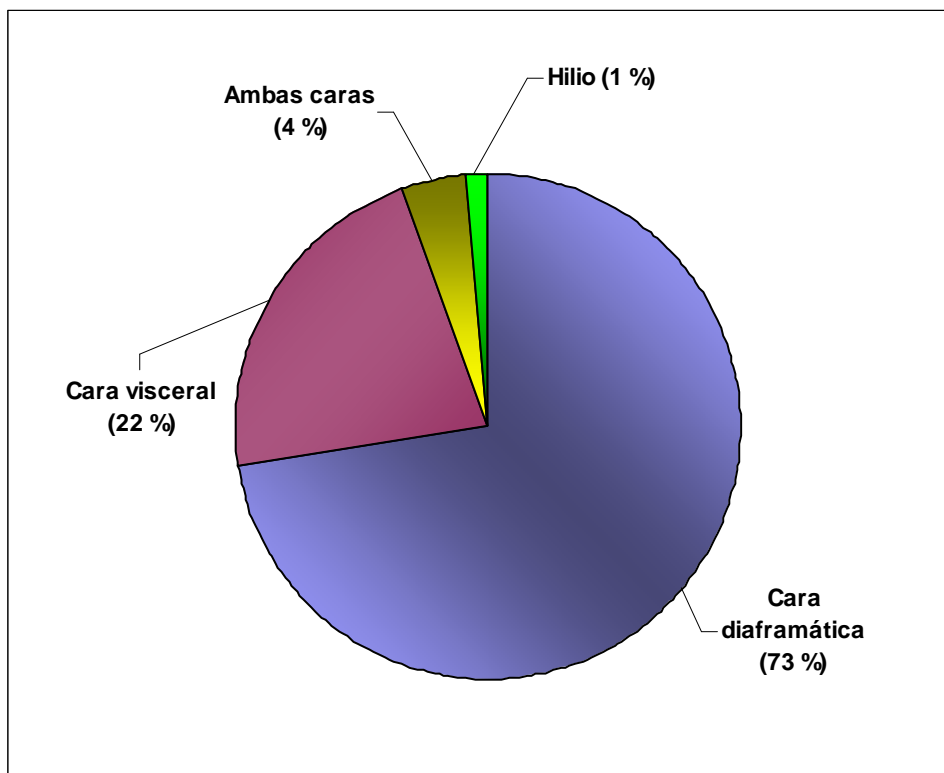
**Figura 27 – Definición de las lesiones en el parénquima según naturaleza histopatológica.**

**GM** = granuloma mineralizado; **HI** = hepatitis intersticial;  
**CHC** = colangiohepatitis crónica.

#### 6.1.4. Localización de las lesiones

De las 70 lesiones, tres poseen focos en dos lóbulos diferentes del órgano por lo que, en este ítem, serán contabilizadas 73 localizaciones.

En la cara diafragmática se localizó el 73 % de las lesiones (n = 53), en la cara visceral el 22 % (n = 16), 4 % (n = 3) se distribuyeron en múltiples lóbulos y 1 % (n = 1) en el hilio (Fig. 28).

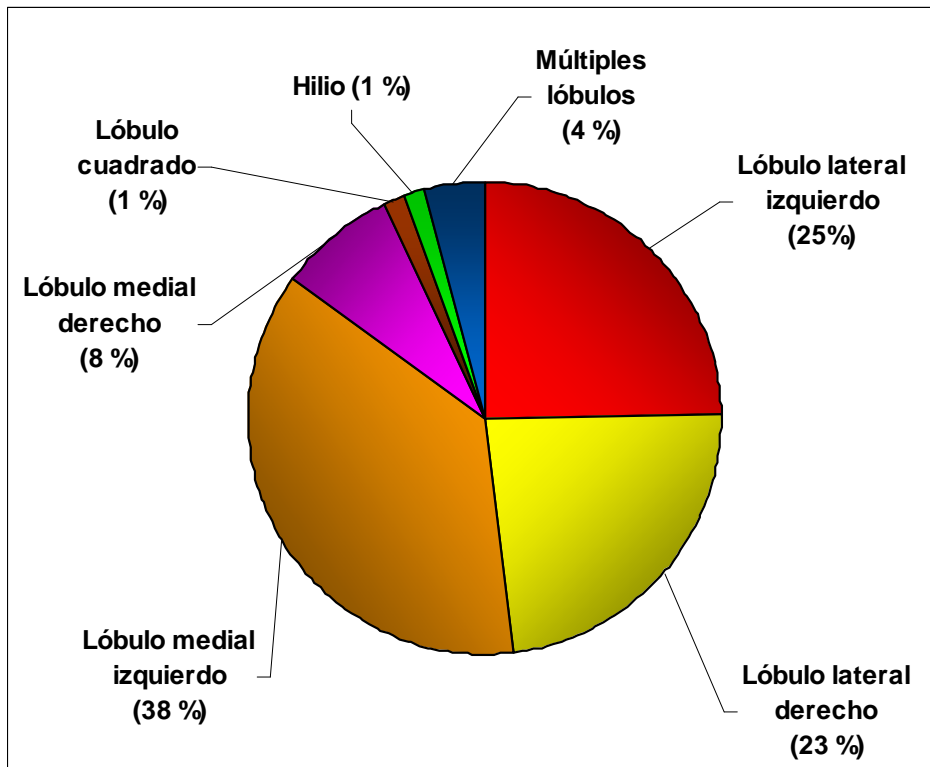


**Figura 28 – Localización de las lesiones según cara del hígado.**

**NOTA:** se incluyen como lesiones individuales a 3 focos de lesiones multifocales por localizarse en 2 lóbulos diferentes dentro del órgano, ascendiendo a 73 las localizaciones.

En cuanto a la distribución de las lesiones en los lóbulos, en el lateral izquierdo se ubicó el 25 % (n = 18), en el lateral derecho el 23 % (n = 17), en el medial izquierdo 38 % (n = 27), en el medial derecho 8 % (n = 6), en el lóbulo cuadrado 1 % (n = 1). El 4 % (n = 3) se localizó en múltiples lóbulos (más de dos lóbulos) y el 1 % (n = 1) en el hilio del órgano (Fig. 29).

Existieron diferencias significativas entre las localizaciones de las lesiones halladas en todos los lóbulos hepáticos (P < 0,05). En las mismas condiciones sería esperable encontrar una mayor cantidad de lesiones en el lóbulo medial izquierdo que en cualquier otro, seguido por los lóbulos laterales (izquierdo o derecho), el lóbulo medial derecho y por último, en cualquier otra localización, incluyendo lesiones distribuidas en todo el órgano.



**Figura 29 – Localización de las lesiones según lóbulo hepático afectado.**

**NOTA:** se incluyen como lesiones individuales a 3 focos de lesiones multifocales por localizarse en 2 lóbulos diferentes dentro del órgano, ascendiendo a 73 el número de localizaciones.

En cuanto a la localización según naturaleza histopatológica (Fig. 30), se encontró que el 67 % de las lesiones granulomatosas ( $n = 20$ ) se distribuyeron en la cara diafragmática, el 30 % en la visceral ( $n = 9$ ) y el 3 % restante fueron lesiones múltiples halladas en ambas caras ( $n = 1$ ).

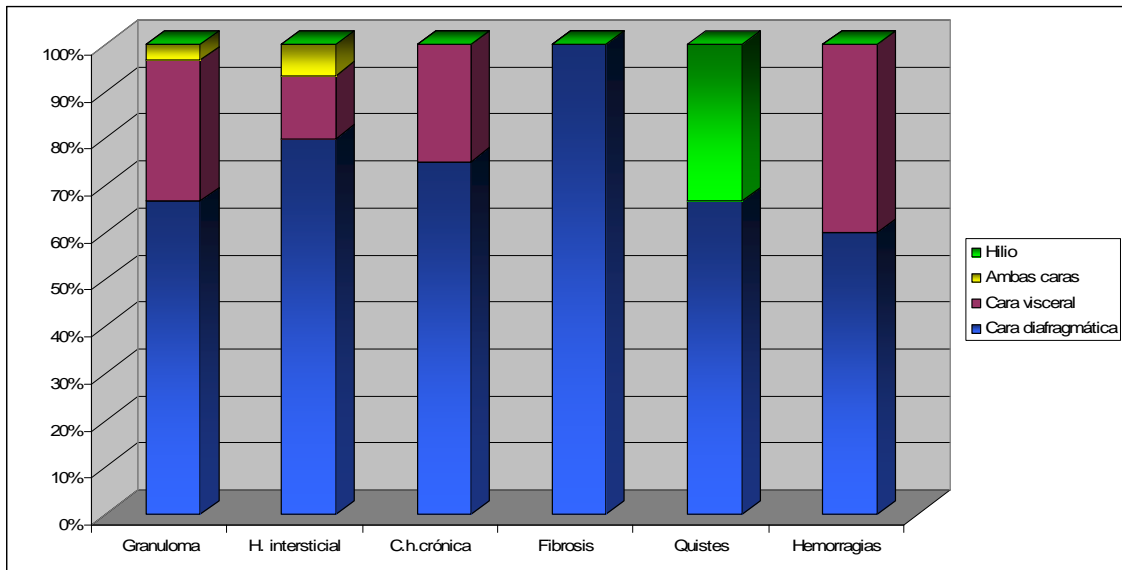
El 80% de las hepatitis intersticiales ( $n = 24$ ) asentaron en la cara diafragmática, 13 % en la visceral ( $n = 4$ ) y 7 % en ambas caras ( $n = 2$ ).

Las colangiohepatitis crónicas se localizaron en un 75 % en la cara diafragmática ( $n = 3$ ) y el 25 % restante, representado por una sola lesión, en la cara visceral.

La lesión correspondiente a fibrosis se localizó en la cara diafragmática del órgano.

Dentro de las lesiones quísticas, las dos cisticercosis tuvieron asiento en la cara diafragmática del órgano y el quiste biliar se halló en el hilio.

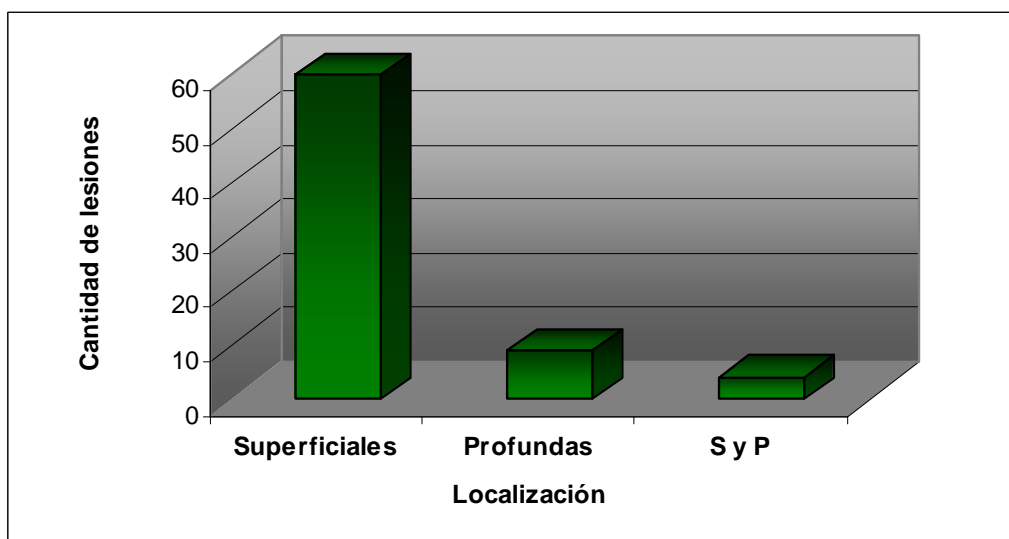
El 60 % de las hemorragias se localizaron en cara diafragmática ( $n = 3$ ) y el restante 40 % en cara visceral ( $n = 2$ ).



**Figura 30 – Localización de las lesiones en las caras del hígado según naturaleza histopatológica.**

#### 6.1.5. Profundidad de las lesiones

Las lesiones se catalogaron como *superficiales* cuando se visualizaron en la superficie del órgano, independientemente de su proyección hacia la profundidad del parénquima (Fig. 31). A este tipo correspondió el 81 % (n = 57) de las lesiones.



**Figura 31 – Profundidad de las lesiones halladas en hígado.**

S y P = superficiales y profundas.

**NOTA:** Las lesiones superficiales corresponden a aquellas que se visualizaban en la superficie, independientemente de su proyección en la profundidad del órgano. Las lesiones profundas refieren a aquellas que asentaban en la profundidad del parénquima y requerían una incisión para su visualización. Las lesiones superficiales y profundas fueron aquellas múltiples con focos superficiales y profundos.



Las lesiones *profundas* fueron a aquellas que no se visualizaban desde la superficie del órgano y fueron halladas en el interior del parénquima. Un 13 % (n = 9) correspondió a esta categoría.

Dentro de la categoría *superficiales y profundas* entran aquellas lesiones que por su condición de múltiple fueron localizados focos superficiales y profundos. El 6 % (n = 4) de las lesiones perteneció a esta categoría.

De los granulomas hallados, sólo el 13 % tuvo localización profunda (n = 4); el 7 % de las hepatitis intersticiales (n = 2) también tuvo esta topografía. El 75 % de las colangiohepatitis (n = 3) sólo se pudieron detectar al realizar incisiones en los parénquimas estudiados. El resto de las lesiones pudieron ser visualizadas desde la superficie en su totalidad o al menos un foco de la misma.

Existieron diferencias significativas entre las cantidades de lesiones superficiales y profundas en el tejido hepático (P < 0.05).

#### 6.1.6. Forma de las lesiones

Se definió como *nodular* a aquella forma esferoidal. A este tipo correspondió el 56 % de las lesiones (n = 39) (Fig. 32).

La forma *nodular-quística* refirió a las lesiones que, teniendo forma esferoidal, presentaban claramente una cavidad en su interior. La misma estuvo representada por el 13 % de las lesiones (n = 9).

El calificativo *irregular* se reservó para las lesiones cuya forma no pudo definirse. El 31 % se incluyó en esta categoría (n = 22).

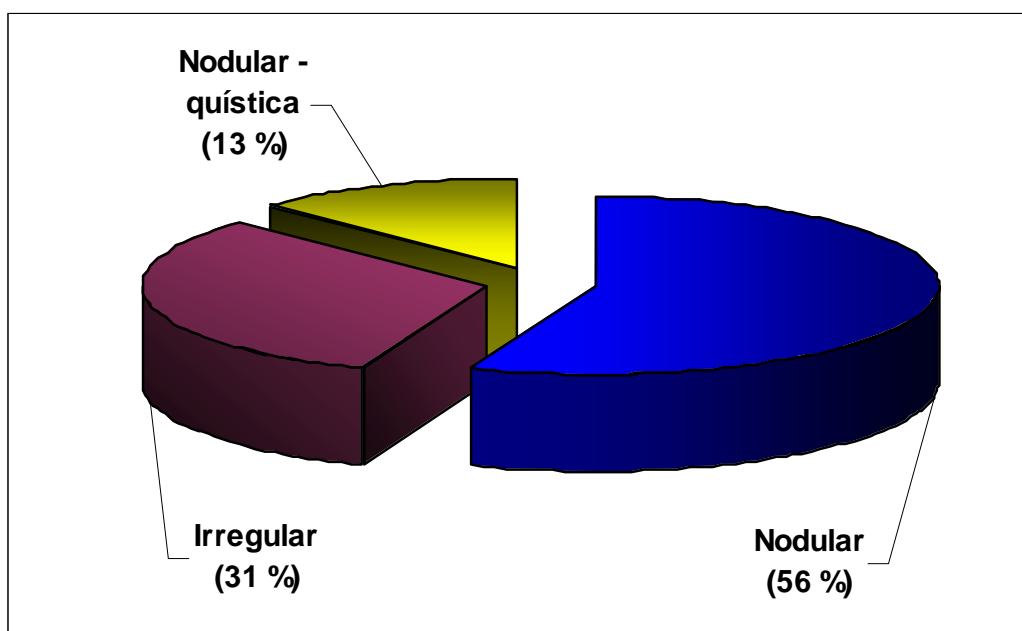
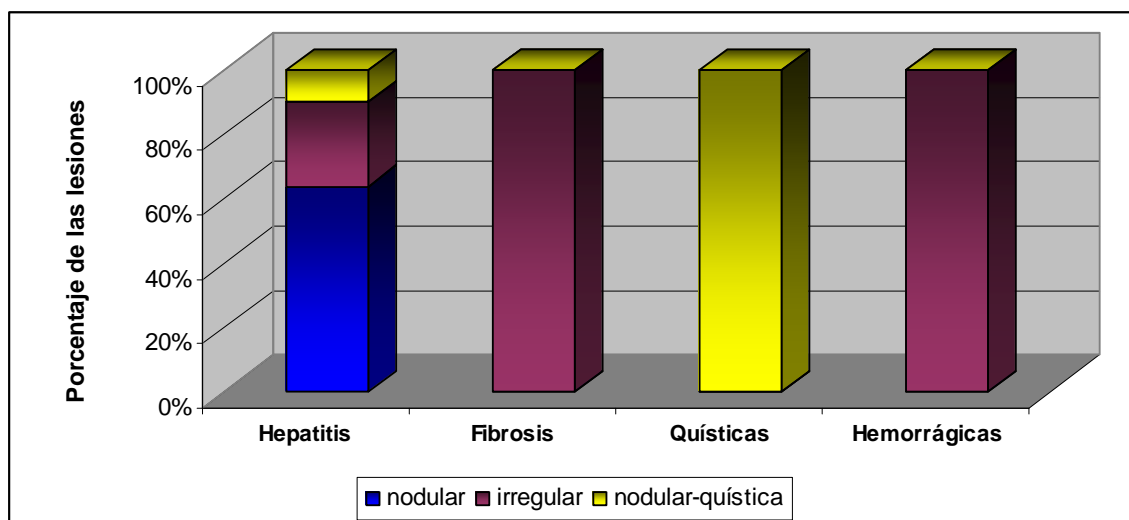


Figura 32 – Formas de las lesiones hepáticas según su naturaleza histopatológica.

Como se aprecia en la Fig. 33, de las lesiones correspondientes a hepatitis (granuloma mineralizado, hepatitis intersticial y colangiohepatitis crónica) el 64 % (n = 39) presentaron forma nodular, el 26 % (n = 16) irregular y el 10 % restante (n = 6) forma nodular-quística.

La fibrosis hepática (n = 1) y la totalidad de las lesiones hemorrágicas (n = 5) presentaron forma irregular.

En todas de las lesiones quísticas (n = 3) la forma correspondió a la nodular-quística.



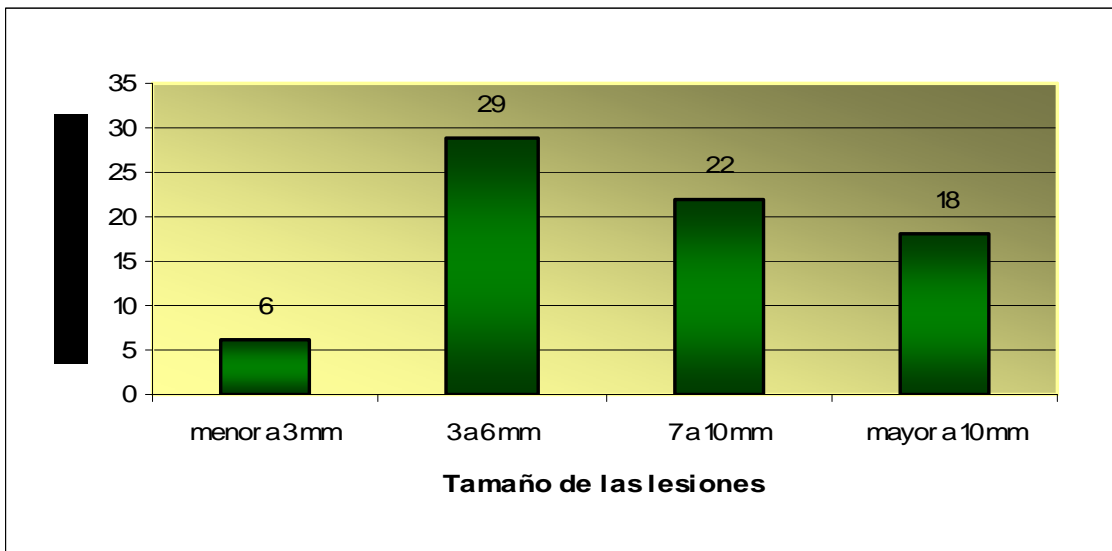
**Figura 33 – Forma de las lesiones hepáticas, según su naturaleza histopatológica.**

### 6.1.7. Tamaño de las lesiones

Para este ítem se utilizaron 75 registros de tamaños, ya que se contabilizaron las lesiones de tipo múltiple. En ellas el tamaño se registró en los distintos focos de lesión. Se excluyó una lesión de tipo difusa por ocupar todo el órgano. El registro se llevó a cabo a través de la medida del diámetro mayor de cada foco de lesión.

El 8 % de las lesiones (n = 6) fue menor a 3 mm, el 39 % (n = 29) midió entre 3 mm y 6 mm (Fig. 34). Un 29 % (n = 22) se ubicó entre los 7 mm a 10 mm y el 24 % restante (n = 18) superó los 10 mm.

Los tamaños de las lesiones en hígado tuvieron una media de  $10,29 \pm 13,17$  mm (desvío estándar 13,17 mm). La mitad de los registros tuvieron tamaños menores a 7 mm y el resto estuvo por encima del mismo (la mediana fue de 7 mm). La moda en las lesiones hepáticas fue de 10 mm (n = 11).



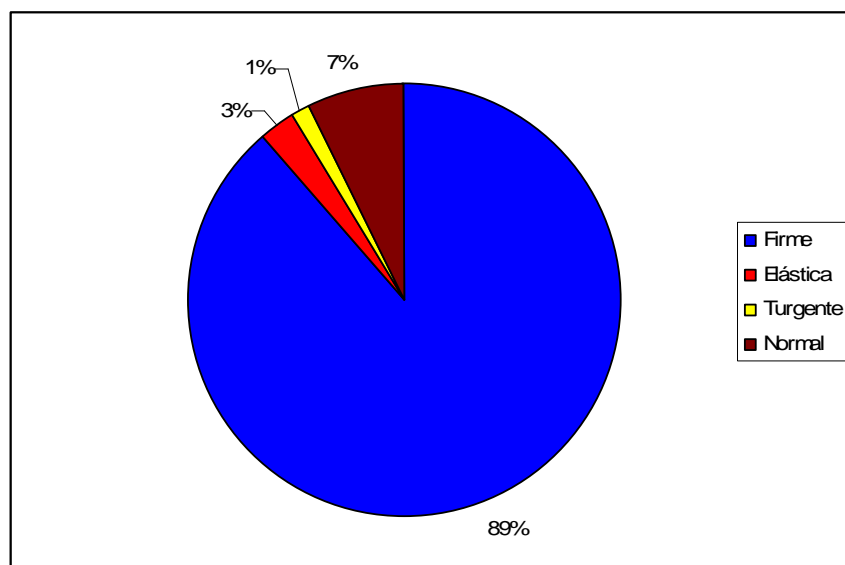
**Figura 34 – Tamaño de las lesiones halladas en hígado.**

**NOTA:** Se tomó en cuenta el tamaño de las 70 lesiones a las cuales se le sumaron registros de distintos focos de lesiones múltiples. No se incluyó una lesión por ocupar todo el órgano.

### 6.1.8. Consistencia de las lesiones

Se clasificaron las lesiones de acuerdo a la resistencia que presentaban al ejercerles presión sobre las mismas, tomando como punto de comparación el resto del tejido normal. Se evidenciaron cuatro categorías: firme, elástica, turgente y normal.

*Firme* fueron aquellas lesiones de consistencia aumentada que en relación al resto del tejido presentaron una mayor resistencia a la presión. El 89 % de las lesiones (n = 62) pertenecieron a esta categoría (Fig. 35).



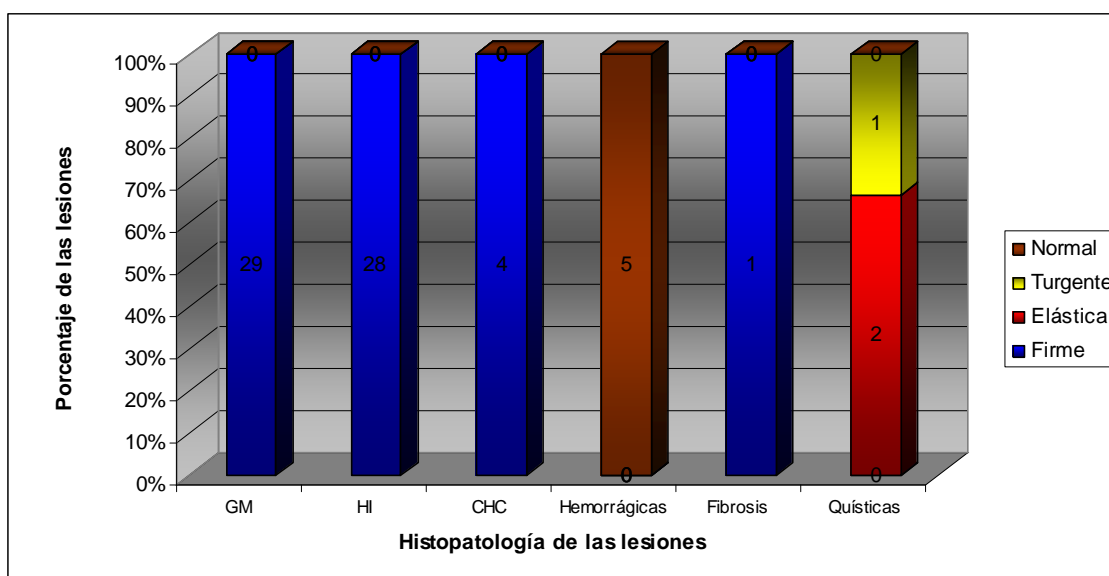
**Figura 35 – Consistencia de las lesiones hepáticas.**

**Firme:** consistencia aumentada respecto al resto del órgano. **Elástica:** consistencia disminuida y que cede ante la presión. **Turgente:** consistencia aumentada y que cede ante la presión. **Normal:** igual consistencia que el resto del órgano

La categoría *elástica* se adjudicó a las lesiones de menor consistencia que el resto del parénquima. La presión ejercida permitía vencer la resistencia de la pared, pero recuperaban su forma al dejar de ejercer presión. Las dos lesiones quísticas causadas por *Cysticercus tenuicollis* presentaron esta consistencia (3 %).

La consistencia *turgente* se halló en solo una lesión (quiste biliar), que también se logró deprimir ante la presión pero, a diferencia de la categoría anterior la consistencia era mayor con respecto al resto del parénquima hepático.

Cuando no se evidenciaron diferencias en la consistencia con respecto al resto del tejido se denominó *normal*. Estas lesiones sólo se encontraron por la inspección y no por la palpación. No se diferenciaban, en consistencia, del resto del parénquima. Dentro de este grupo se hallaron cinco lesiones (7 %). El 100 % de este tipo de lesiones fueron hemorrágicas y no se hallaron otras lesiones hemorrágicas con una consistencia diferente a normal (Fig. 36).



**Figura 36 – Consistencia de las lesiones hepáticas, según su naturaleza histopatológica.**

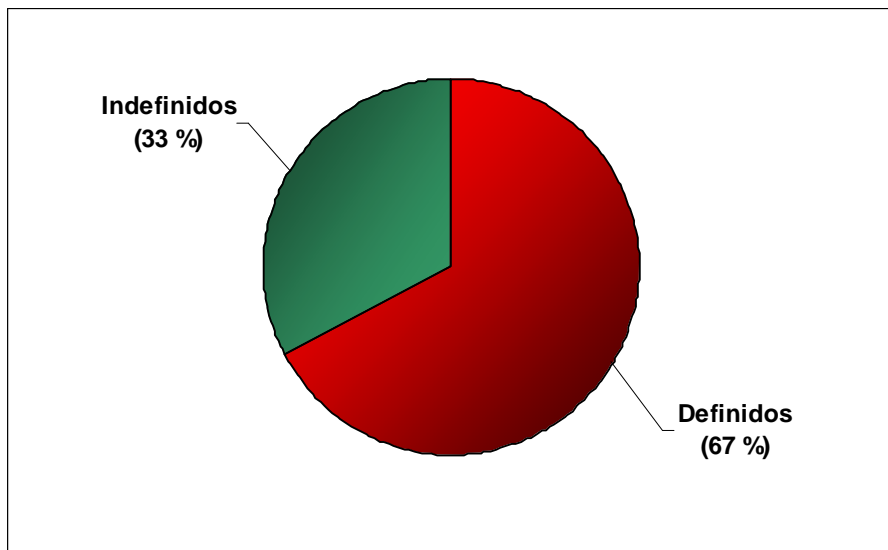
GM = Granuloma mineralizado; HI = Hepatitis intersticial (focal y difusa);  
 CHC = Colangiohepatitis crónica. Firme: consistencia aumentada respecto al resto del órgano. Elástica: consistencia disminuida y depresible ante la presión. Turgente: consistencia aumentada y depresible ante la presión. Normal: igual consistencia que el resto del órgano

### 6.1.9. Bordes de las lesiones

Se clasificaron las lesiones en base a la apariencia de los límites que se detectaron. Se adjudicaron las categorías *bien definidos* a las lesiones circunscriptas, e *indefinidos*, a las que presentaban bordes mal delimitados.

Como lesiones circunscriptas se halló el 67 % de los registros (n = 49), de los cuales el 94 % fueron inflamatorias crónicas (n = 46). Las tres lesiones

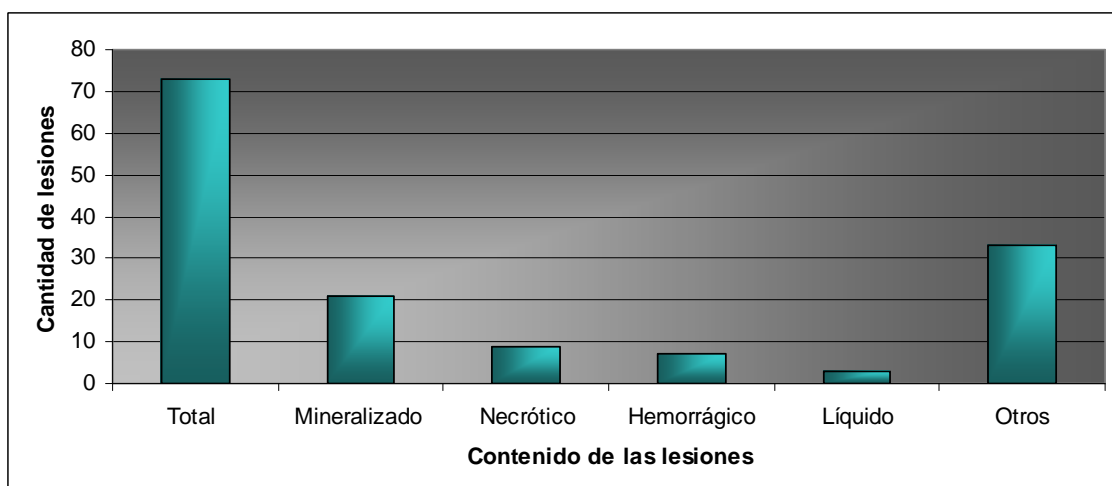
restantes (6 %) fueron las quísticas, no hallándose de este tipo con bordes indefinidos (Fig. 37). Las 24 lesiones de bordes indefinidos (33 %) correspondieron a la totalidad de hemorragias (n = 5), la fibrosis hepática (n = 1) y a Inflammatorias crónicas (n = 18).



**Figura 37 – Descripción de los bordes de las lesiones halladas en hígado.**

De los granulomas mineralizados hallados, el 90 % (n = 27) fueron circunscriptas y sólo tres presentaron bordes indefinidos (10 %). El resto de las lesiones inflamatorias crónicas, mostró una distribución más uniforme: 17 de las hepatitis intersticiales focales fueron circunscriptas y 12 tuvieron los bordes indefinidos; las colangiohepatitis crónicas se hallaron un 50 % en cada variable. La única hepatitis intersticial difusa tuvo bordes indefinidos.

#### 6.1.10. Contenido de las lesiones



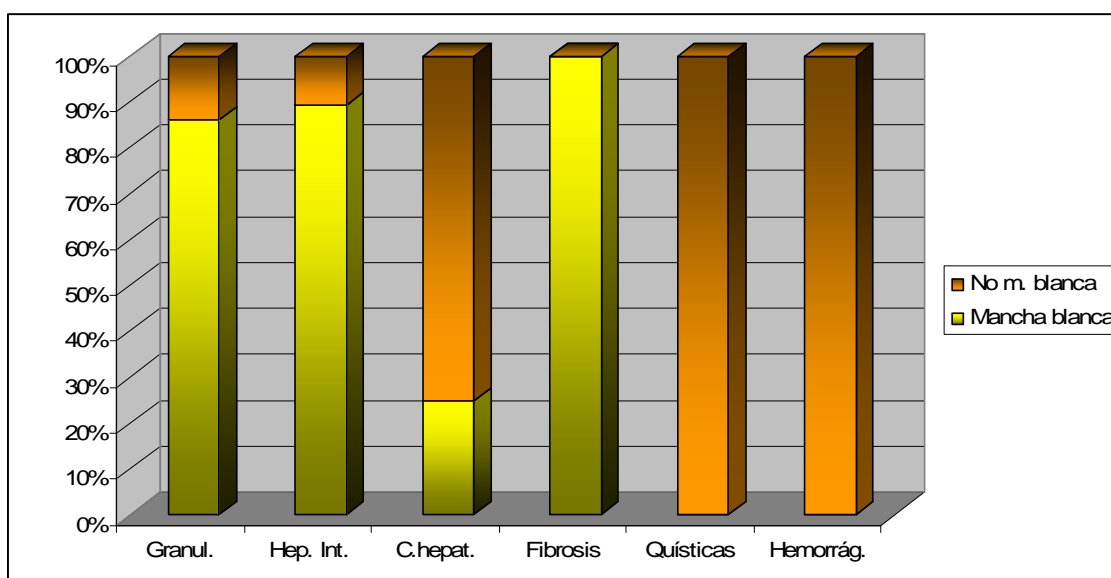
**Figura 38 – Contenido de las lesiones halladas en hígado, en relación al total de lesiones.**

**OTROS:** incluye a las lesiones *sin definir* y lesiones *sin cavidad*.

Las lesiones se describieron en el momento de procesar las muestras, catalogándolas en cavidades con contenido (*líquido, sólido y hemorrágico*) o lesiones que no presentaban una cápsula (contigente). El centro de la lesión no se diferenciaba de la periferia por lo que no se tomó el dato de estas lesiones y se pusieron bajo el nombre de *sin definir* (Fig. 38). Dentro de este tipo de lesiones se hallaron las hemorrágicas, inflamatorias con centro sólido y una lesión que sí presentó cápsula pero sin contenido líquido o sólido, sumando un total de 33 lesiones (45 %). Las lesiones de contenido sólido se las pudo clasificar en mineralizado (las que presentaban roce al pasaje de la cuchilla), que representaron el 29 % (n = 21) y necrótico (n = 2) las que presentaron coloraciones grises o negras, correspondiéndole el 12 % del total. Las lesiones hemorrágicas representaron el 10 % (n = 7) y el restante 4 % fueron lesiones con contenido líquido (n = 3), que correspondieron a las lesiones quísticas (quiste biliar y cisticercos).

### 6.1.11. Lesiones con aspecto de *mancha blanca*

Se definió como *mancha blanca* a las lesiones que aparecen en la superficie del hígado (independientemente de su extensión hacia la profundidad del parénquima), en uno o más focos, y que presentan un color blanquecino, similar a una mancha de leche.



**Figura 39 – Porcentaje de lesiones con aspecto de *mancha blanca* halladas en hígado según histopatología.**

Granul. = granuloma; Hep. int. = hepatitis intersticial;  
C. hepat. = colangiohepatitis; Hemorrág. = hemorrágicas.

Se incluyeron dentro de esta característica a 51 lesiones, que correspondieron al 73 % de las lesiones hepáticas (Fig. 39).

Mostraron aspecto de mancha blanca el 86 % (n = 25) de las lesiones granulomatosas, el 89 % (n = 25) de las hepatitis intersticiales y el 20 % (n = 1) de las colangiohepatitis crónicas. La lesión de fibrosis también correspondió a

este aspecto. Dentro de las quísticas y hemorrágicas no existió ningún registro de mancha blanca.

## 6.2. Resultados de las muestras obtenidas de pulmón

Del total de 98 lesiones obtenidas, 28 fueron obtenidas de pulmón. Luego del análisis histopatológico, las lesiones se pudieron diferenciar en los diagnósticos histopatológicos según lo muestra el cuadro 7.

**Cuadro 7 – Pulmones afectados según número y localización de los focos de lesiones.**

Únicos	Múltiples con igual localización	Múltiples con diferente localización	Múltiples de distinta naturaleza	Total
22	4	0	1	27

Las muestras obtenidas de pulmón se colectaron de 27 órganos. En 22 de ellos se registraron lesiones únicas (78,6 %), cuatro poseían múltiples focos de lesión dentro de un lóbulo (14,3 %) y uno de los pulmones presentó dos focos que correspondieron a lesiones de distinta naturaleza histopatológica (7,1 %).

### 6.2.1. Naturaleza histopatológica de las lesiones

De los hallazgos realizados, siete lesiones correspondieron a granuloma mineralizado, lo que representa un 25 % del total hallado en el órgano (Cuadro 8). Se hallaron seis lesiones de tipo hemorrágico (21,4 %), correspondientes a focos hemorrágicos (n = 1), hemorragia intraparenquimal (n = 3) y hemorragia subpleural (n = 2).

Bajo el diagnóstico de bronconeumonía crónica se hallaron cinco lesiones: cuatro bronconeumonías focales crónicas y una bronconeumonía parasitaria, por *Metastrongylus* spp., totalizando el 17,9 % del total de las lesiones del pulmón. En cuatro de las muestras se llegó al diagnóstico de neumonías intersticiales focales, lo que significa un 14,3 %. Enfisemas, abscesos y pleuritis se hallaron dos de cada una, lo que corresponde a 7,1 % para cualquiera de las tres.

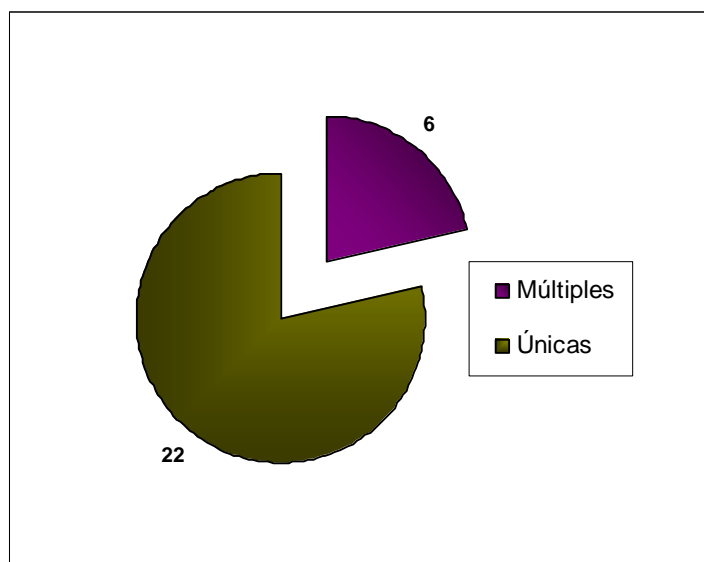
**Cuadro 8 – Número de lesiones hepáticas según su naturaleza histopatológica.**

GM	NIF	BC	ENFISEMA	HEMORRAGIA	ABSCESO	PLEURITIS
7	4	5	2	6	2	2

GM = Granuloma mineralizado; NIF= Neumonía intersticial focal; BC = Bronconeumonía crónica.

### 6.2.2. Distribución de la lesión en el tejido

Como se aprecia en la Figura 40, se obtuvieron 28 lesiones de las cuales el 79 % (n = 22) se componen de una sola fracción de lesión dentro del órgano. Dentro de ellas 20 fueron focales y dos difusas. El 21 % de las lesiones estuvieron formadas por múltiples fracciones (n = 6).



**Figura 40 – Número de lesiones según cantidad, en cada pulmón.**

**NOTA:** Las lesiones que se repitieron dentro del mismo órgano fueron asumidas como una lesión de tipo múltiple. A las lesiones múltiples de igual naturaleza localizadas en una región del órgano se las incluyó en un solo registro como “lesión de tipo múltiple”. Lesiones múltiples de igual naturaleza localizadas en distintas regiones del órgano fueron registradas individualmente. Lesiones de diferente naturaleza halladas en un órgano se registraron individualmente, independientemente de su localización y conservaron la particularidad de “múltiple”.

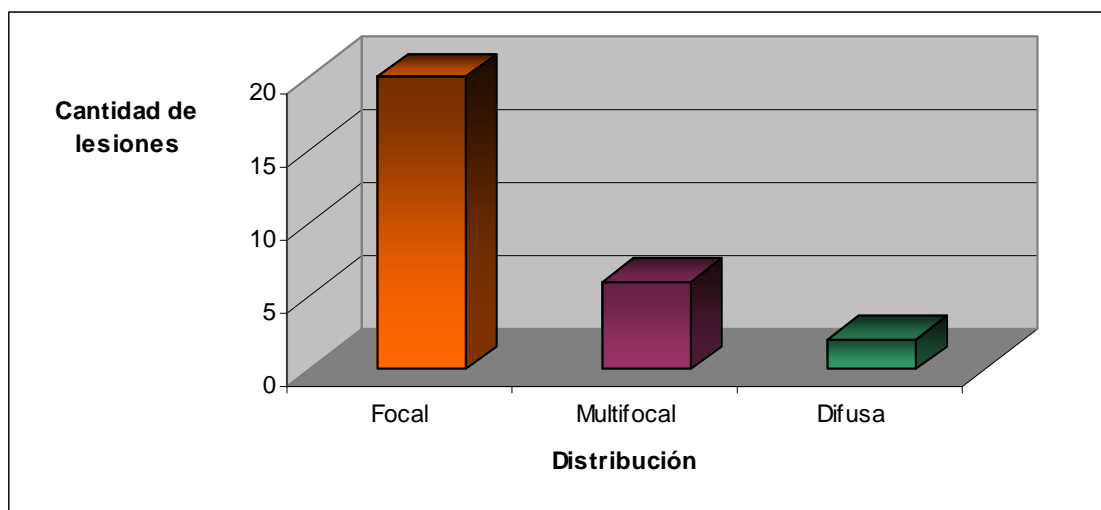
De las lesiones granulomatosas el 14 % fue múltiple dentro del órgano (n = 1), lo mismo ocurrió en el 50 % de las neumonías intersticiales (n = 2), en 33 % de las hemorrágicas (n = 2) y en 50 % de las pleuritis (n = 1). El resto estaban conformadas por una sola “pieza” o fragmento de lesión.

### 6.2.3. Distribución de las lesiones según definición en el parénquima

Se describieron 71,4 % de las lesiones (n = 20) como focales únicas, en tanto que 21,4 % (n = 6) tuvieron presentaciones focales múltiples (Fig. 41). El 7,1 % correspondió a dos lesiones que fueron difusas: una bronconeumonía crónica que ocupó completamente el lóbulo craneal del pulmón derecho y una hemorragia subpleural en el lóbulo craneal del pulmón izquierdo.

Dentro de las lesiones inflamatorias, el 95 % fueron focales o multifocales, y el 5 % difusa, representada por la lesión de bronconeumonía.

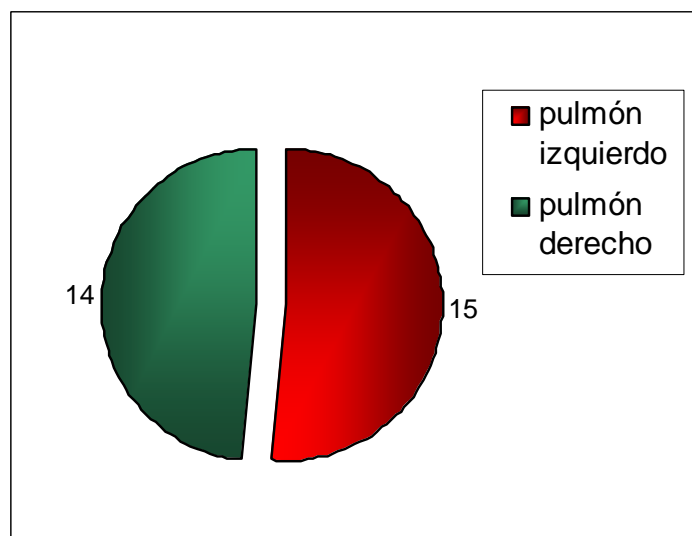




**Figura 41 – Distribución de las lesiones en el parénquima pulmonar.**

#### 6.2.4. Localización de las lesiones

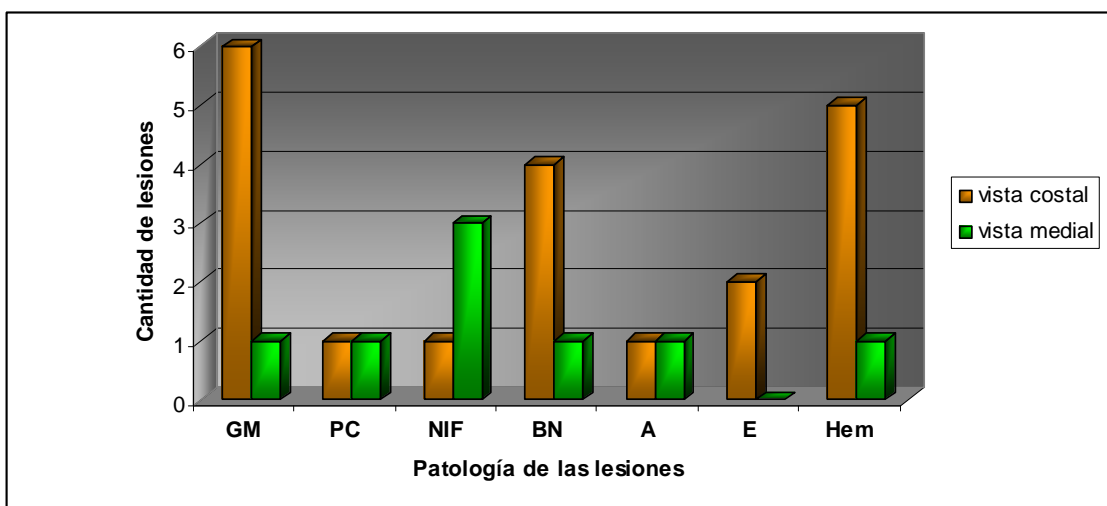
Agrupando las lesiones halladas en cada pulmón se encontró que el 52 % en el pulmón izquierdo (n = 15) y el 48 % en el derecho (n = 14) (Fig. 42).



**Figura 42 – Distribución de las lesiones en cada pulmón (izquierdo y derecho).**

**NOTA:** son 29 los pulmones afectados ya que la lesión identificada como Bronconeumonía parasitaria (por *Metastrongylus* spp.) afectó ambos pulmones en un animal.

La diferencia en la localización de las lesiones en cada pulmón no fue significativa ( $P > 0,05$ ).

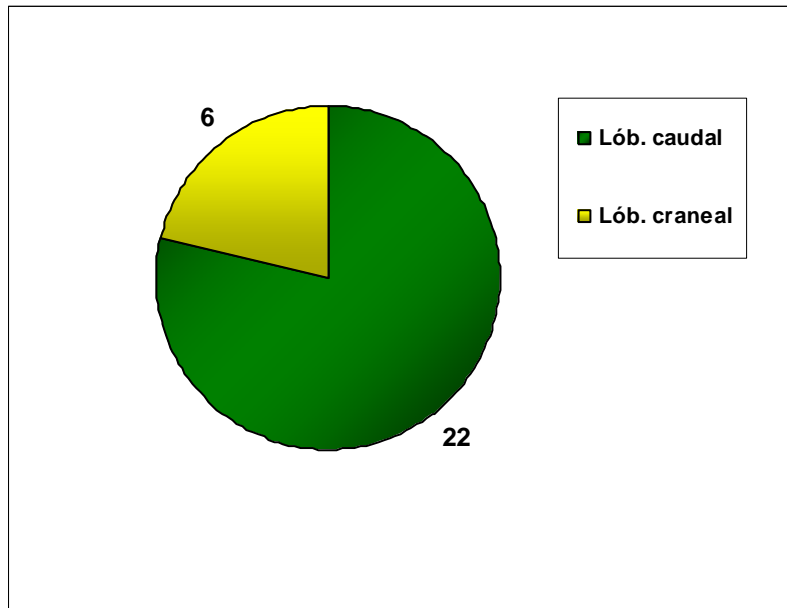


**Figura 43 – Localización de las lesiones en las caras del pulmón según naturaleza histopatológica.**

**GM** = granuloma mineralizado; **PC** = pleuritis crónica; **NIF** = neumonía intersticial focal; **BN** = bronconeumonía; **A** = abscesos; **E** = enfisema; **Hem** = hemorragias.

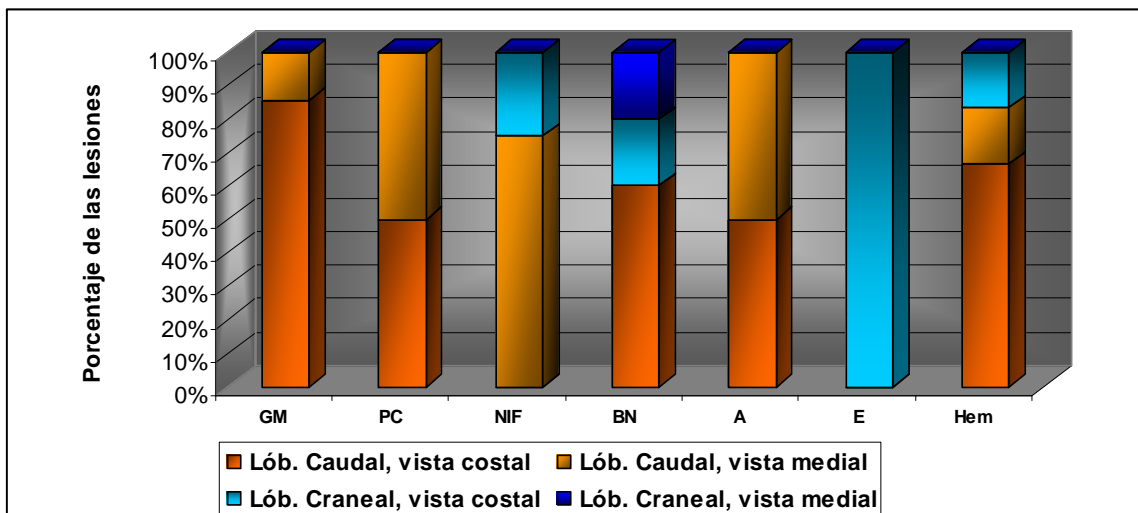
Se hallaron más lesiones en la cara costal del pulmón que en la visceral en casi todas las patologías, tal como aparece en la Figura 43. Los granulomas mineralizados se encontraron principalmente en cara costal, hallándose seis de las siete lesiones en esta vista del órgano (86 %). Porcentaje similar (83 %) presentaron las lesiones de tipo hemorrágico en cara costal (n = 5), y una proporción algo menor se encontró en el caso de la bronconeumonía (75 %) con cuatro lesiones, contra una en la vista medial. Los dos enfisemas se hallaron en la vista costal, no habiéndose hallado lesiones de este tipo en la vista opuesta. Por el contrario las pleuritis y los abscesos presentaron el 50 % de los hallazgos en cada vista (n = 1)

El 78,6 % de las lesiones del pulmón se alojaron en el lóbulo caudal (22 lesiones) y seis lesiones en el lóbulo craneal (21,4 %). No se hallaron lesiones en los lóbulos medio ni en el accesorio (Fig. 44). Los dos enfisemas se hallaron en lóbulos craneales. Ambas pleuritis fueron caudales, al igual que los dos abscesos. Las bronconeumonías focales crónicas tuvieron una distribución equitativa: dos lesiones en lóbulos caudales y las otras dos en craneales. Los granulomas mineralizados se alojaron en su totalidad en lóbulos caudales. Las neumonías intersticiales se alojaron tres en caudal y la restante en craneal. Con respecto a las lesiones hemorrágicas cinco se ubicaron en lóbulos caudales y una en craneal. La bronconeumonía parasitaria se encontró en los lóbulos caudales de ambos pulmones (Fig. 45).



**Figura 44 – Distribución de las lesiones según lóbulo pulmonar afectado.**

La diferencia en la localización de las lesiones en ambos lóbulos fue significativa. Se observó una mayor probabilidad de hallar lesiones en el lóbulo caudal que en el craneal ( $P < 0,05$ ).

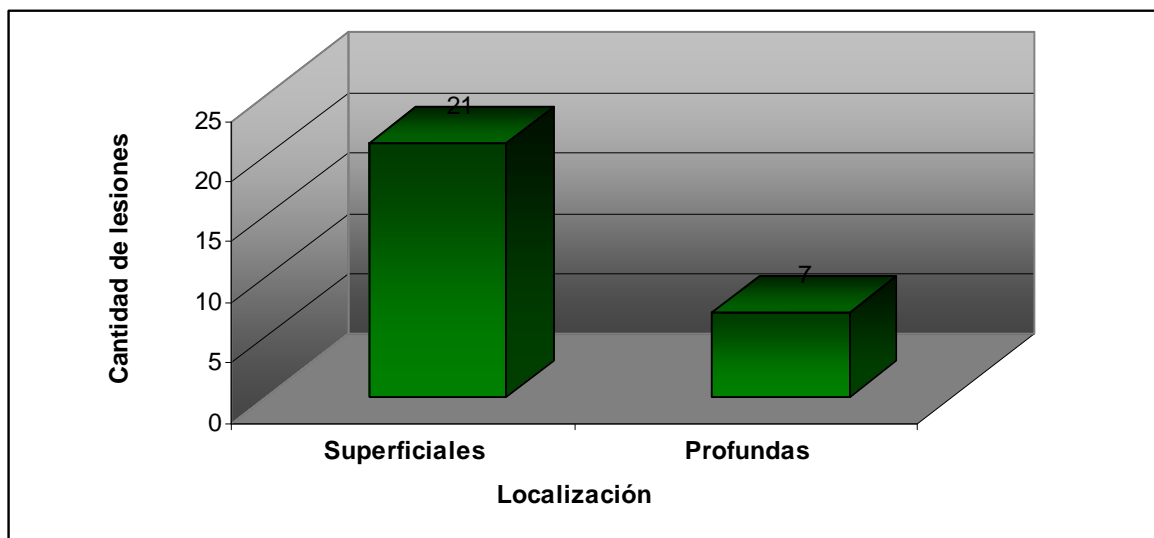


**Figura 45 – Localización de las lesiones en las vistas y lóbulos del pulmón según histopatología.**

**GM** = granuloma mineralizado; **PC** = pleuritis crónica; **NIF** = neumonía intersticial focal; **BN** = bronconeumonía; **A** = abscesos; **E** = enfisema; **Hem** = hemorragias.

### 6.2.5. Profundidad de las lesiones

El mismo concepto explicitado en los resultados de las lesiones de hígado, tiene validez al mostrar los resultados de pulmón: las lesiones superficiales correspondieron a aquellas que se pudieron identificar desde la superficie, independientemente que el resto de la lesión tuviera una proyección dentro del parénquima; y las lesiones profundas sólo se detectaban al incidir el pulmón o al palparlo profundamente, puesto que no se evidenciaron a la inspección externa.



**Figura 46 – Profundidad de las lesiones halladas en pulmón.**

**S y P** = superficiales y profundas.

**NOTA:** Las lesiones superficiales corresponden a aquellas que se visualizaban en la superficie, independientemente de su proyección en la profundidad del órgano. Las lesiones profundas refieren a aquellas que asentaban en la profundidad del parénquima y requerían una incisión para su visualización. Las lesiones superficiales y profundas fueron aquellas múltiples con focos superficiales y profundos.

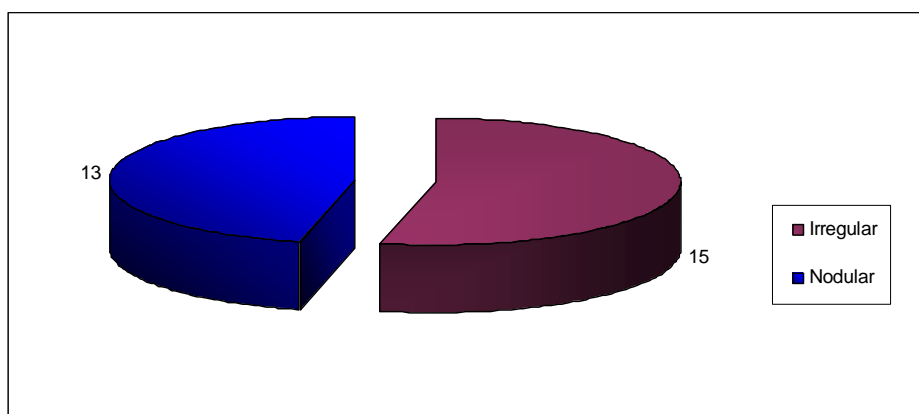
Las lesiones superficiales correspondieron al 75 % de los hallazgos ( $n = 21$ ) y el restante 25 % ( $n = 7$ ) se halló en la profundidad del parénquima, sin tomar contacto con la superficie de los pulmones (Fig. 46).

Sólo fueron profundas el 29 % de las lesiones granulomatosas ( $n = 2$ ) y el 25 % de las neumonías intersticiales ( $n = 1$ ). El 60% de las bronconeumonías ( $n = 3$ ) y 50 % de los enfisemas ( $n = 1$ ) se hallaron en la profundidad del parénquima pulmonar. El resto de las lesiones pudieron ser visualizadas desde la superficie en su totalidad o al menos un foco de la misma.

Existieron diferencias significativas entre las cantidades de lesiones superficiales y profundas en el tejido pulmonar ( $P < 0.05$ ).

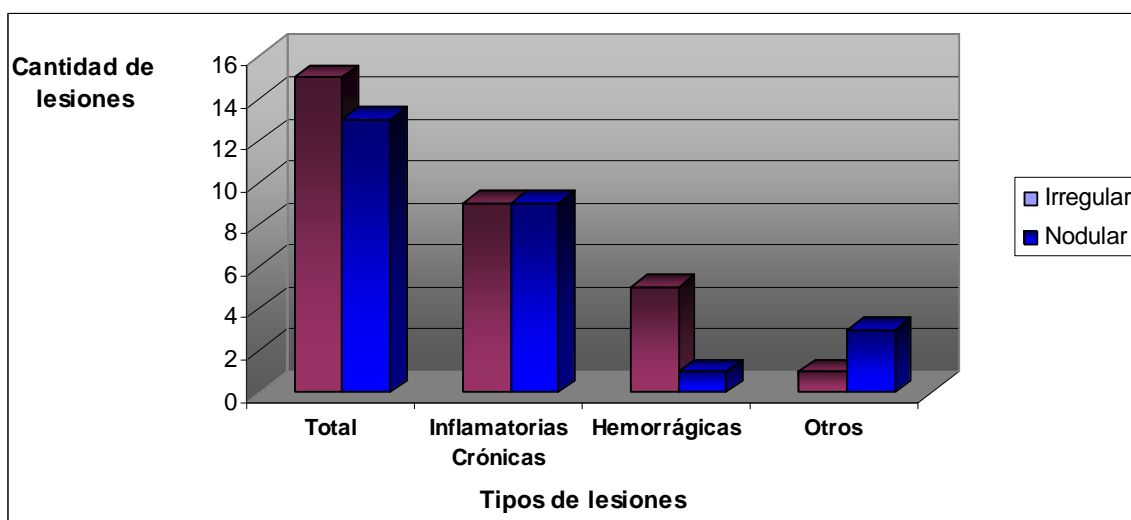
## 6.2.6. Forma de las lesiones

En la distribución de las lesiones según la forma que adoptaron, se encontraron dos modalidades: nodulares o irregulares. Las lesiones nodulares fueron aquellas cuya forma se identificó como esferoidal, pero siempre regular. Las irregulares no siguen ningún patrón comparable para describirlas. La forma de las lesiones se describió en base a su aspecto externo y sin incidir el órgano. En este sentido podría existir alguna lesión de aspecto esférico, desde la superficie, pero que se profundice en el parénquima y pierda la característica estricta de nodular.



**Figura 47 – Formas de las lesiones halladas en pulmón.**

Se hallaron 15 lesiones nodulares, lo que corresponde al 53,6 % de las muestras obtenidas en pulmón, mientras que las irregulares ocuparon el 46,4 % restante (n = 13) (Fig. 47).



**Figura 48 – Clasificación de las lesiones halladas en pulmón según su diagnóstico histopatológico.**

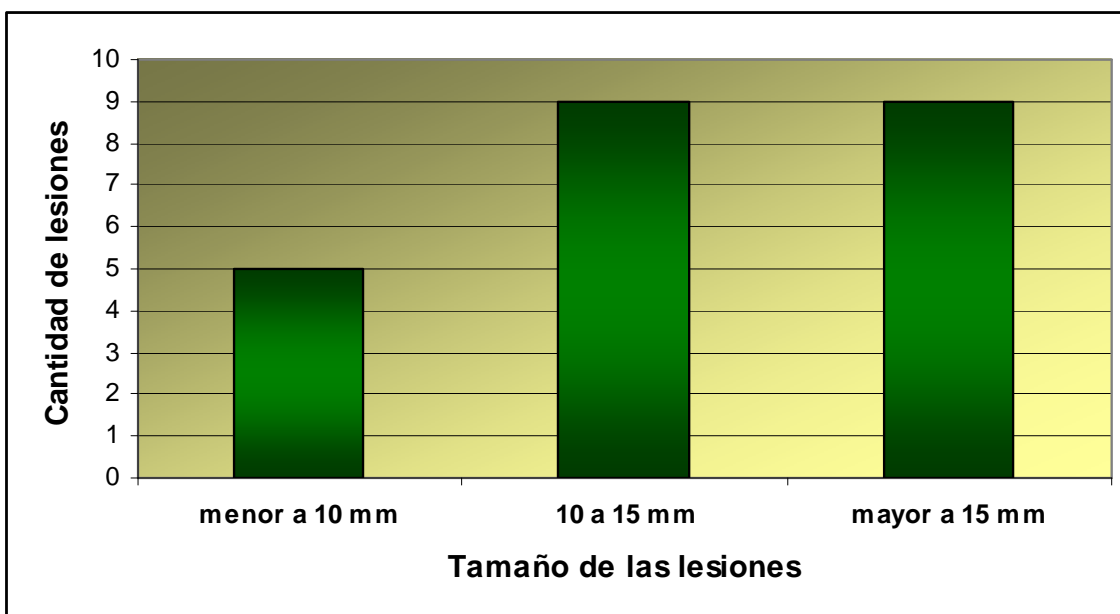
**NOTA:** Inflamatorias crónicas incluye: Granuloma mineralizado, Neumonía intersticial focal, Bronconeumonía crónica, y Pleuritis. **Otros** = Enfisema y Abscesos.

Se halló la misma cantidad (n = 9) de las dos formas de lesiones en las inflamatorias crónicas (Fig. 48). En las lesiones hemorrágicas se halló una mayor cantidad de lesiones irregulares con un 83 % (n = 5), con respecto a las nodulares que presentaron el 17 % de los registros (n = 1), relación que prácticamente se invierte para los abscesos y enfisemas (*Otros*), encontrándose tres lesiones nodulares y tan sólo una irregular (75 % y 25 % respectivamente).

### 6.2.7. Tamaño de las lesiones

Se consideró como *tamaño de las lesiones* el diámetro mayor de las mismas.

Al igual que lo especificado en hígado, para evaluar el tamaño de las lesiones halladas en pulmón, no se tomaron en cuenta las difusas, puesto que ocupaban todo un lóbulo, sin tener una dimensión definida, más que la de la estructura anatómica en que se encontraron.



**Figura 49 – Tamaño de las lesiones halladas en pulmón.**

**NOTA:** Se tomó en cuenta el tamaño de las 23 lesiones a las cuales se le sumaron registros de distintos focos de lesiones múltiples. No se incluyeron las lesiones difusas, que ocupaban todo un lóbulo.

Con esa salvedad se evaluaron 23 lesiones, graficadas en la Figura 49, encontrándose que cinco de ellas no superaban los 10 mm de largo (21,7 %). El 39 % estuvo compuesto por lesiones de entre 10 y 15 mm y el 39 % restante por lesiones de más de 15 mm (nueve lesiones de cada categoría).

El tamaño medio de las lesiones del pulmón fue mayor que para hígado, pero su variación fue menor:  $14,04 \pm 8,06$  mm (desvío estándar 8,06 mm). En pulmón hubo dos valores modales: 10 y 20 mm (n = 6).

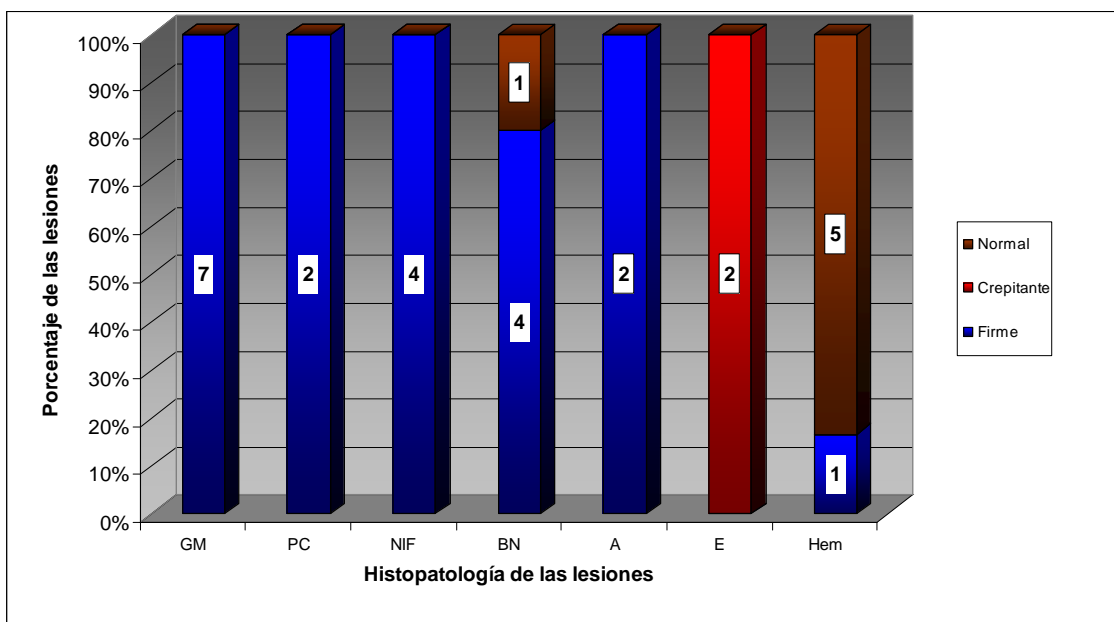
### 6.2.8. Consistencia de las lesiones

Se tomaron en cuenta las mismas consideraciones para realizar la clasificación de las lesiones en consistencia *firme* y *normal*. La consistencia *crepitante*, típica de las lesiones enfisematosas, se determinó como disminuida, tipo esponjosa y con sonido al ejercerle presión (crujiente o que crepita).

El 71,4 % de las lesiones (n = 20) tuvo una consistencia aumentada (firme), respecto del resto del órgano (Cuadro 9). De esos 20 registros, 15 fueron lesiones superficiales y cinco profundas. Las dos lesiones crepitantes correspondieron a enfisemas y representaron el 7,1 % del total (Fig. 50). El 21,4 % de las lesiones halladas (n = 6) presentaron una consistencia normal no pudiéndose diferenciar del resto del parénquima. De ellas, cinco lesiones fueron superficiales y la restante (bronconeumonía parasitaria) fue profunda. La totalidad de las lesiones granulomatosas, las pleuritis, las neumonías intersticiales focales y abscesos, presentaron una consistencia firme.

**Cuadro 9 – Cantidad de lesiones según la consistencia de las mismas.**

Consistencia	
Firme	20
Crepitante	2
Normal	6



**Figura 50 – Consistencia de las lesiones pulmonares, según su naturaleza histopatológica.**

**GM** = granuloma mineralizado; **PC** = pleuritis crónica; **NIF** = neumonía intersticial focal; **BN** = bronconeumonía; **A** = abscesos; **E** = enfisema; **Hem** = hemorragia. Firme: consistencia aumentada respecto al resto del órgano. Crepitante: consistencia disminuida, esponjosa y con sonido al ejercerle presión; Normal: igual consistencia que el resto del órgano

### 6.2.9. Bordes de las lesiones

El mismo criterio de clasificación utilizado para describir los bordes de las lesiones de hígado se utilizó en este capítulo. Se clasificaron las lesiones en circunscriptas (bordes definidos) y de bordes indefinidos.

**Cuadro 10 – Descripción de los bordes de las lesiones según histopatología.**

	Bordes	
	Definidos	Indefinidos
<b>BN</b>	3	2
<b>Hemorragias</b>	2	4
<b>Pleuritis</b>	1	1
<b>GM</b>	7	0
<b>NIF</b>	4	0
<b>Enfisema</b>	2	0
<b>Abscesos</b>	2	0
<b>Total</b>	<b>21</b>	<b>7</b>

**GM** = Granuloma mineralizado; **NIF**= Neumonía intersticial focal; **BN** = Bronconeumonía crónica (incluye una lesión de bronconeumonía parasitaria por *Metastrongylus* spp., que presentó los bordes de la lesión indefinidos)

El 75 % de las muestras colectadas presentaron los bordes definidos (n = 21) y el 25 % restante indefinidos (n = 7) (Cuadro 10). La totalidad de los granulomas mineralizados hallados en pulmón (n = 7) presentaron bordes definidos (lesiones circunscriptas). Igual comportamiento presentaron las Neumonías intersticiales focales (n = 4), Abscesos (n = 2) y Enfisemas (n = 2). Las lesiones de tipo hemorrágico fueron las únicas que presentaron mayor cantidad de bordes indefinidos (n = 4) que definidos (n = 2). Las dos pleuritis halladas presentaron una conformación diferente una respecto de la otra. Las bronconeumonías presentaron también una proporción similar entre las dos variables: tres lesiones con bordes definidos y dos con bordes indefinidos.

### 6.2.10. Contenido de las lesiones

Se utilizó el mismo criterio para la clasificación del contenido de las lesiones de hígado y de pulmón. Aparece aquí la categoría gaseoso correspondiente a aquellas lesiones cuyo contenido en ese estado provocaba la formación de una burbuja en el parénquima o debajo de la pleura.

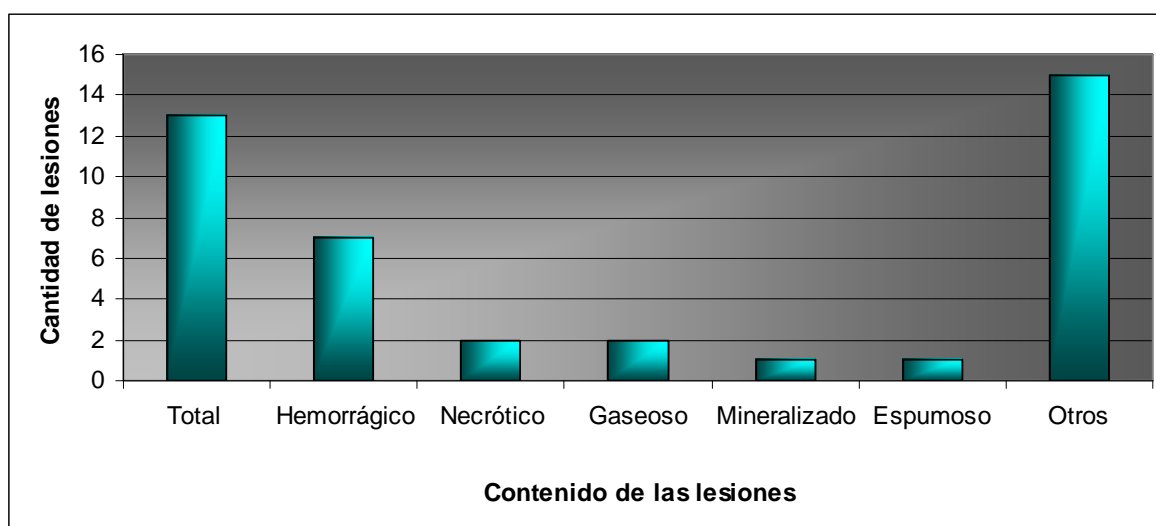
El contenido hemorrágico se halló en diversas lesiones (granuloma mineralizado, neumonía intersticial focal, bronconeumonía focal crónica, absceso, enfisema y focos hemorrágicos) (Fig. 51). Estas lesiones representaron el 25 % de las halladas (n = 7).



La denominación de *necrótico* se utilizó para dos lesiones (7,1 %). Igual proporción correspondió a las lesiones de contenido gaseoso, que se identificaron como neumonía intersticial focal (n = 1) y enfisema (n = 1).

Una de las lesiones (3,6 %), que correspondía a la bronconeumonía parasitaria por *Metastrongylus* spp. presentaba un contenido espumoso en las vías aéreas y en la luz de los bronquiolos también se evidenció la presencia de los parásitos. La misma proporción también le corresponde al contenido Mineralizado, hallado en sólo una lesión, una bronconeumonía focal crónica, que por su parte, fue la lesión más grande hallada en pulmón (40 mm).

Las lesiones tipificadas como *Otros* corresponden a lesiones a las cuales no se les definió su contenido, básicamente porque no evidenciaron ninguna cavidad ni paredes de la lesión, por lo tanto eran lesiones homogéneas, que no permitía una diferenciación entre contenido y continente. El 53,6 % de las lesiones correspondió a este grupo y en él se hallaron diversos tipos de lesiones (granuloma mineralizado, neumonía intersticial focal, bronconeumonía focal crónica, hemorragias y pleuritis).



**Figura 51 – Contenido de las lesiones halladas en pulmón.**

**Otros** = sin definir; **Espumoso** = espuma y vermes.

#### 6.2.11. Descripción de la variable *tamaño* en hígado y pulmón.

Los grupos (tamaños de lesiones en hígado y pulmón) demostraron no ser diferentes ( $P = 0,0993$ ), por lo que las variaciones obtenidas se deberían al azar ( $P > 0,05$ ). Para poblaciones similares a la estudiada, y en las mismas condiciones de muestreo, no sería esperable hallar lesiones de mayor tamaño en uno de los órganos con respecto al otro.

#### 6.2.12. Distribución de las lesiones en hígado y pulmón.

La localización de las lesiones únicas mostró una preferencia por el parénquima hepático que por el pulmonar ( $P < 0,05$ ). La mayor cantidad de

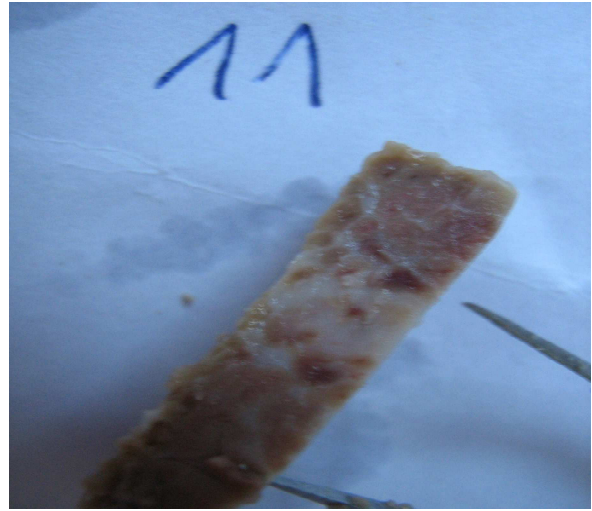
este tipo de lesión hallada en hígado mostró ser significativa. Para poblaciones similares a la estudiada, y en las mismas condiciones de muestreo, sería esperable hallar mayor cantidad de lesiones únicas en el hígado que en el pulmón.

#### **6.2.13. Profundidad de las lesiones en hígado y pulmón.**

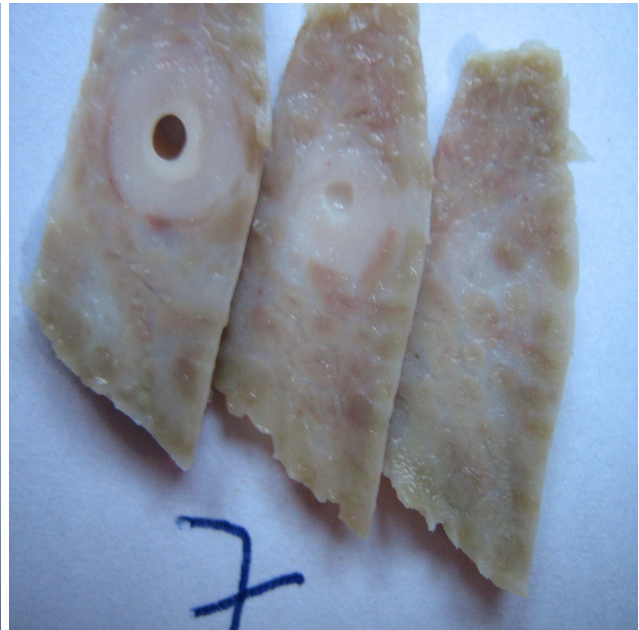Analizando las lesiones de localización superficial se encontró que las mismas mostraron cierta preferencia por hígado con respecto a pulmón ( $P < 0,05$ ). La diferencia entre el número de lesiones profundas entre ambos órganos no reveló diferencias significativas ( $P < 0,05$ ).



**Figura 52 – Granuloma mineralizado en hígado. Vista externa y al corte.**



**Figura 53 – Fibrosis hepática.**



**Figura 54 – Colangiohepatitis crónica. Izquierda: Vista externa; Derecha: Corte de la misma lesión.**

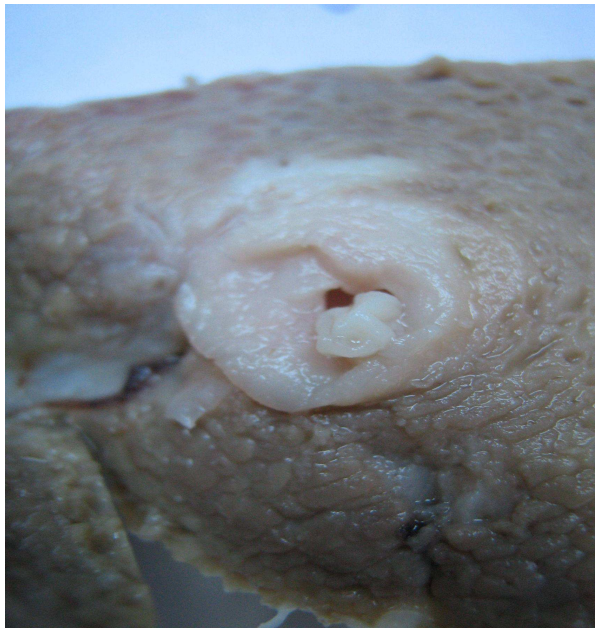

Figura 55 – Colangiohepatitis crónica. Corte de la lesión.

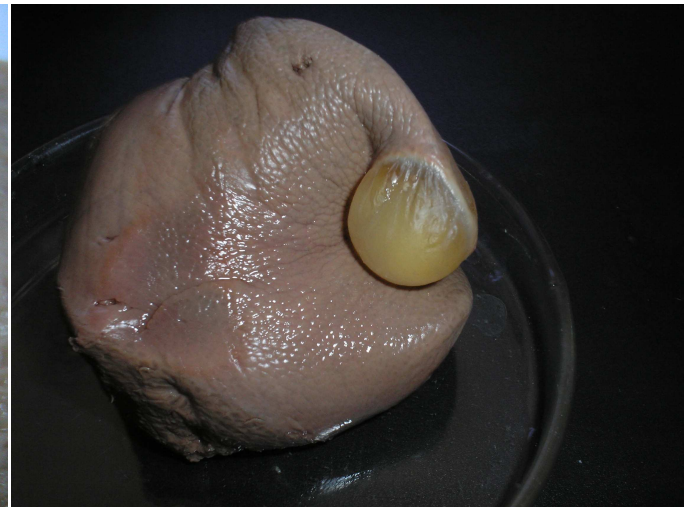


Figura 56–. *Cysticercus tenuicollis* en lóbulo lateral derecho del hígado. La lesión presentó un tamaño de 17 mm y una consistencia elástica. En su interior sólo se identificaron corpúsculos calcáreos.

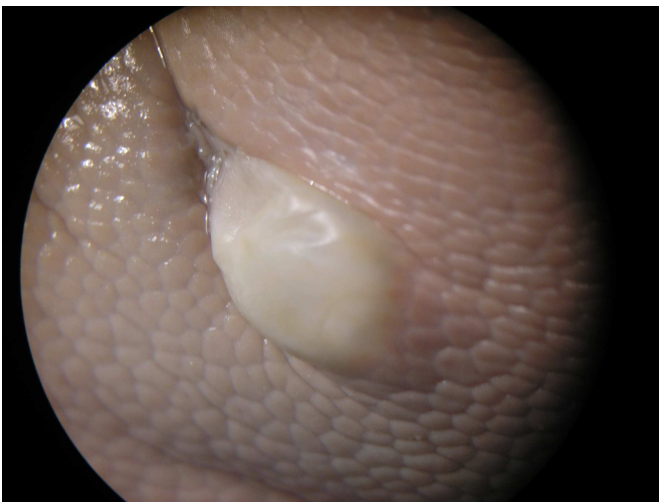


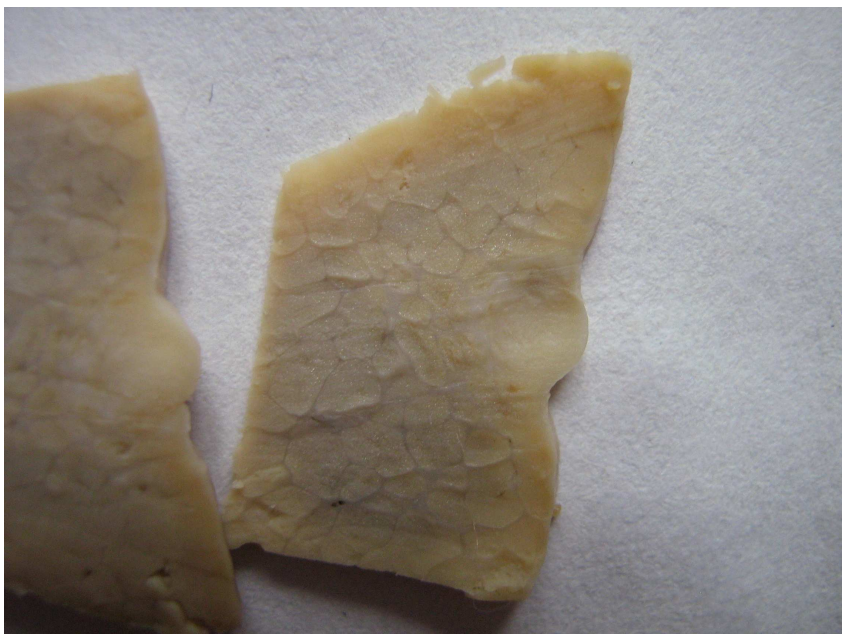
Figura 57 –. *Cysticercus tenuicollis* en lóbulo lateral derecho del hígado. Esta lesión (diferente de la Fig. 55) presentó un tamaño de 10 mm. Se identificaron corpúsculos calcáreos en su interior. Izquierda: Lesión vista con lupa estereoscópica. Derecha; Vista macro, corte de la misma lesión.



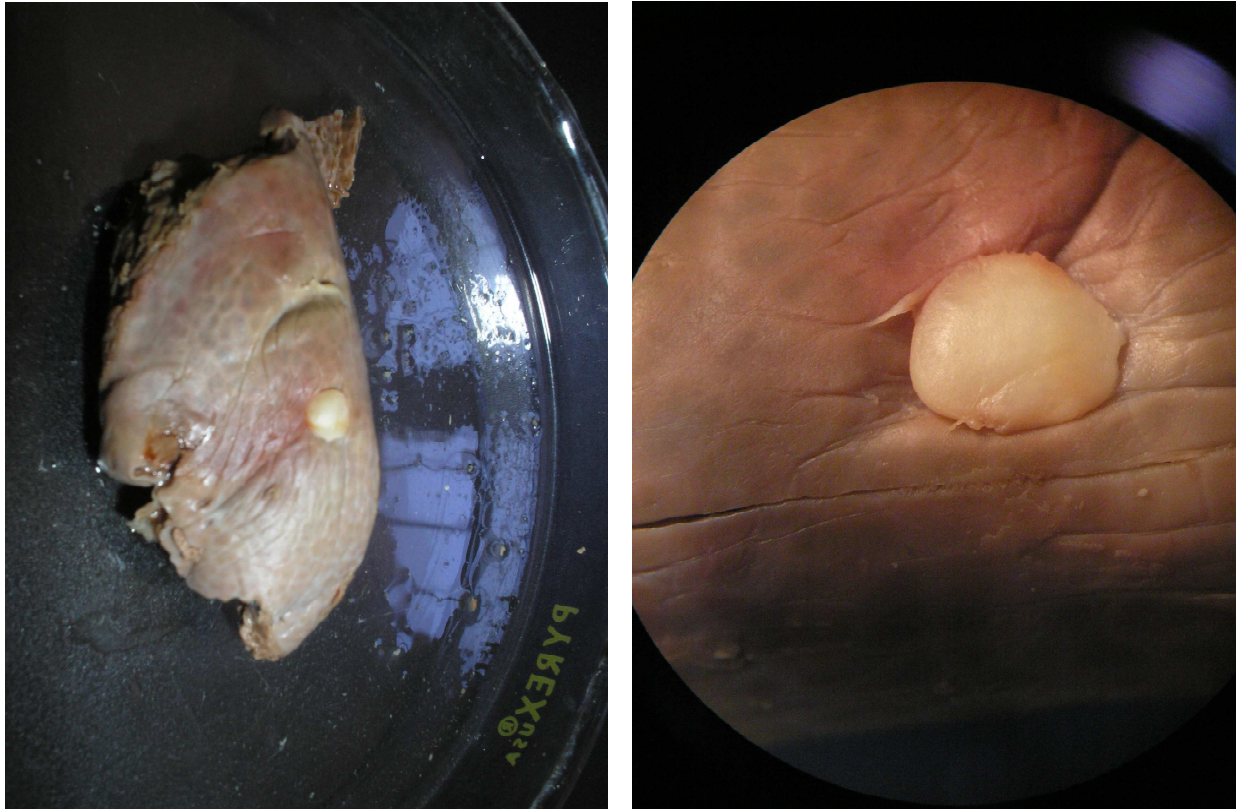
**Figura 58 – Hepatitis intersticial difusa. Izquierda: vista externa. Derecha: vista al corte.**



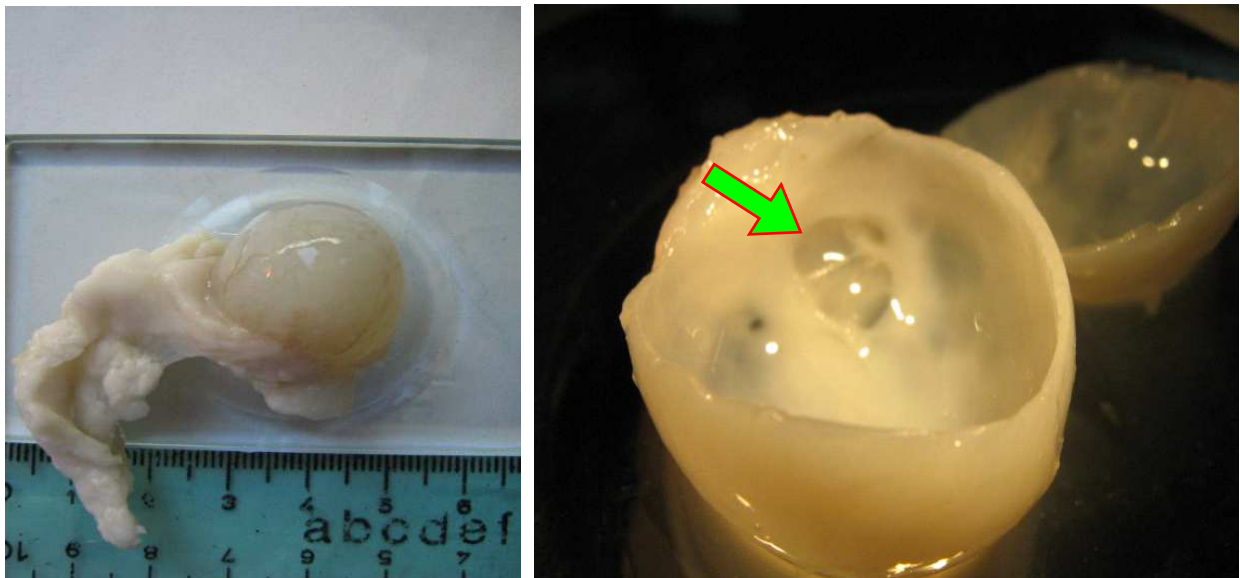
**Figura 59 – Hepatitis intersticial focal. Dos lesiones diferentes hallada en hígado. Izquierda: Vista al corte. Derecha: Vista externa (típica de las lesiones halladas).**



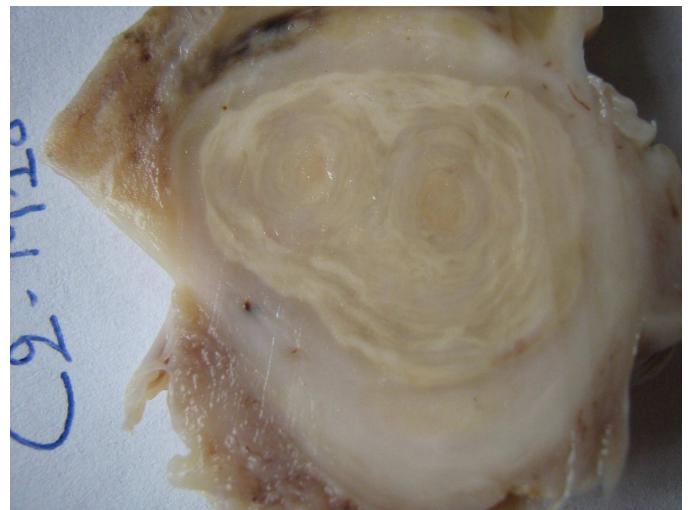
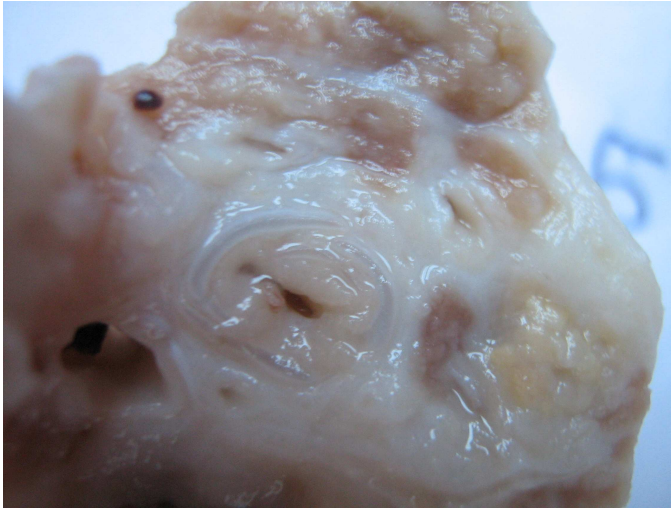
**Figura 60 – Hepatitis intersticial focal. Otro registro hallado. Se aprecia la característica de circunscrita, con bordes bien definidos. A la histopatología se evidenció el infiltrado linfocitario, formando múltiples nódulos.**



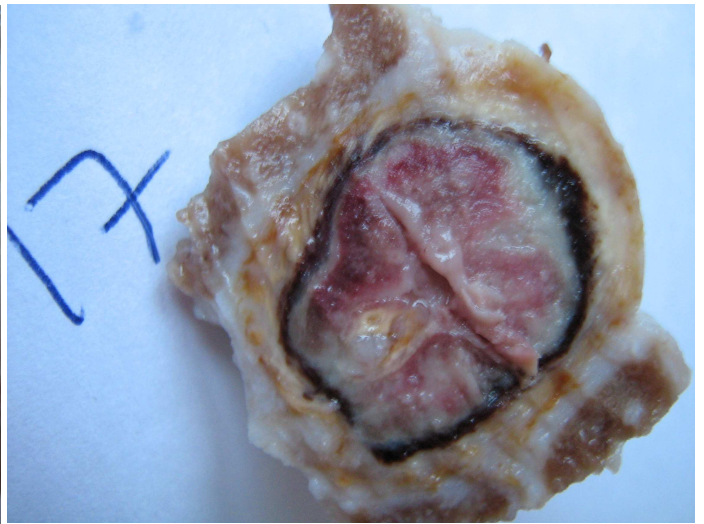
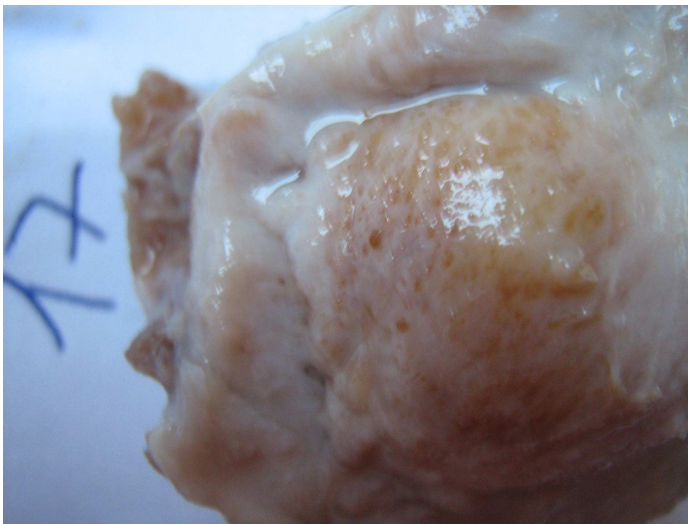
**Figura 61 – Hepatitis intersticial focal. Dos vistas de una misma lesión. Izquierda: vista externa. Derecha: vista con lupa estereoscópica.**



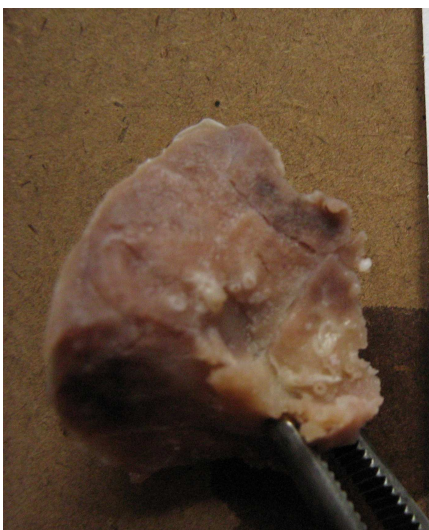**Figura 62 – Quiste de origen biliar. Esta lesión se halló en la región del hilio del hígado, unida al órgano por el peritoneo visceral. Presentó una distribución múltiple ya que se halló una lesión principal de 23 mm y una lesión “satélite” (Flecha) de 3 mm. Se disecó la pared del quiste, evidenciándose la presencia de vasos sanguíneos en la misma. Esta lesión resultó la más similares a las de Equinococcosis quística halladas en la bibliografía.**



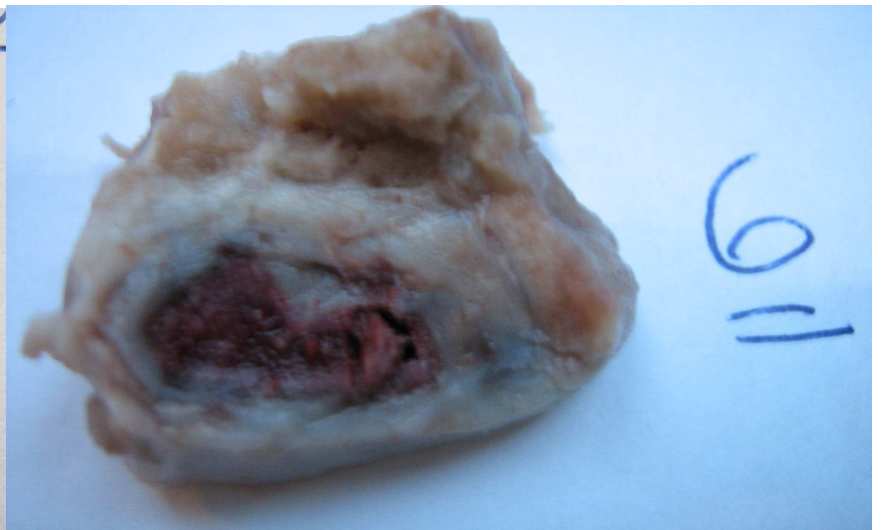**Figura 63 – Bronconeumonías crónicas. Ambas lesiones (registros diferentes) corresponden a bronconeumonías focales.**



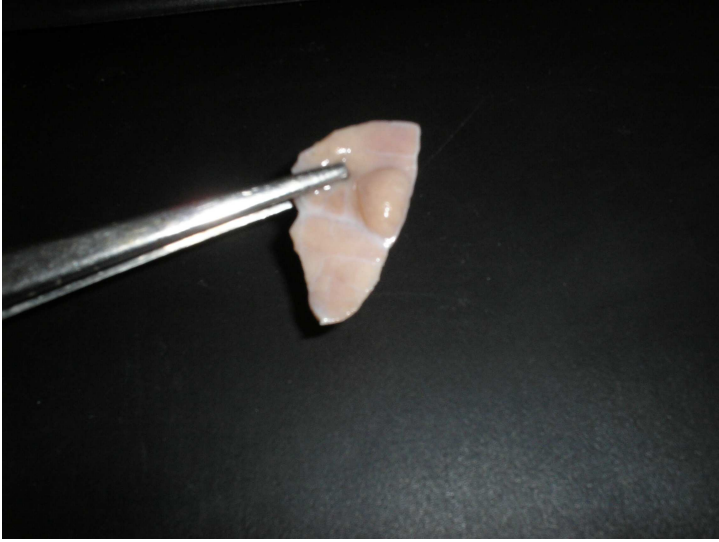
**Figura 64 – Hemorragia intraparenquimal pulmonar. Izquierda: vista externa de la lesión. Derecha: misma lesión al corte.**



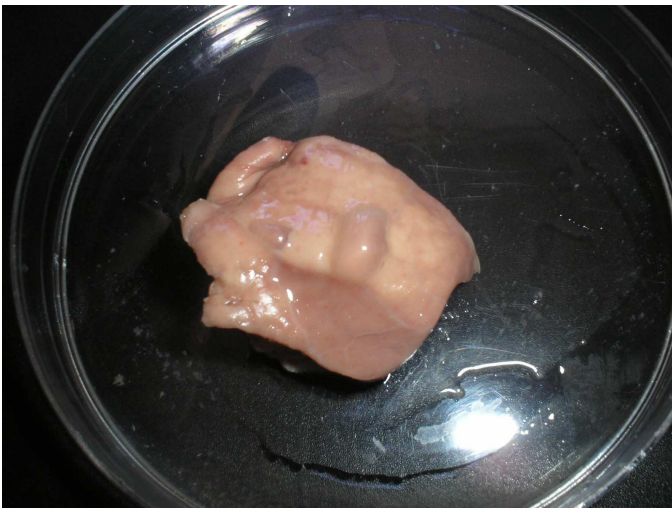
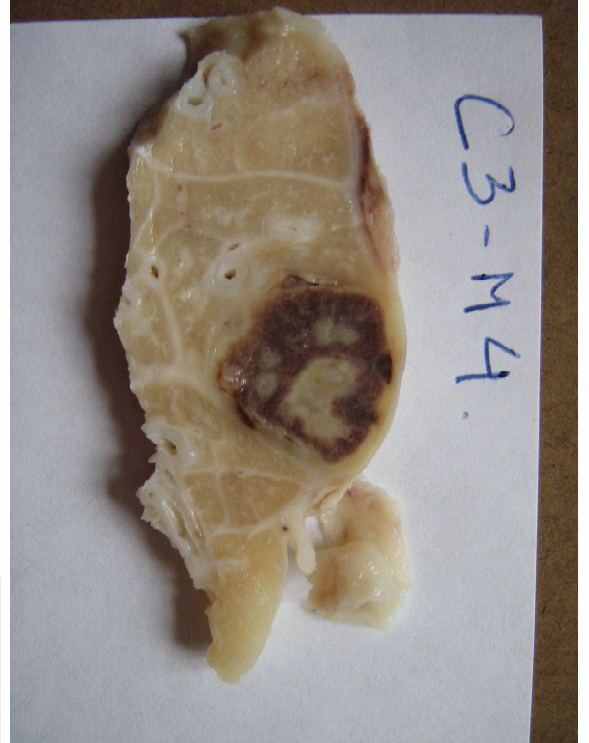**Figura 65 – Focos hemorrágicos en pulmón.**



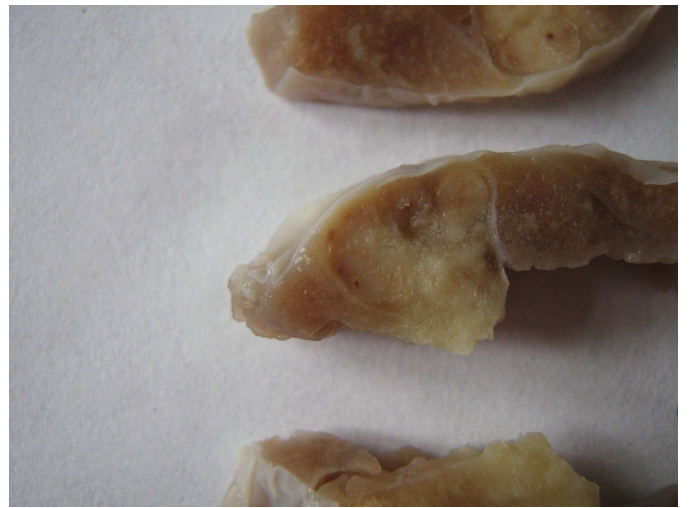**Figura 66 – Hemorragia intraparenquimal en pulmón.**



**Figura 67 – Neumonía intersticial focal. Arriba: vista externa de la lesión. Derecha: la misma lesión al corte.**



**Figura 69 – Enfisema en pulmón.**

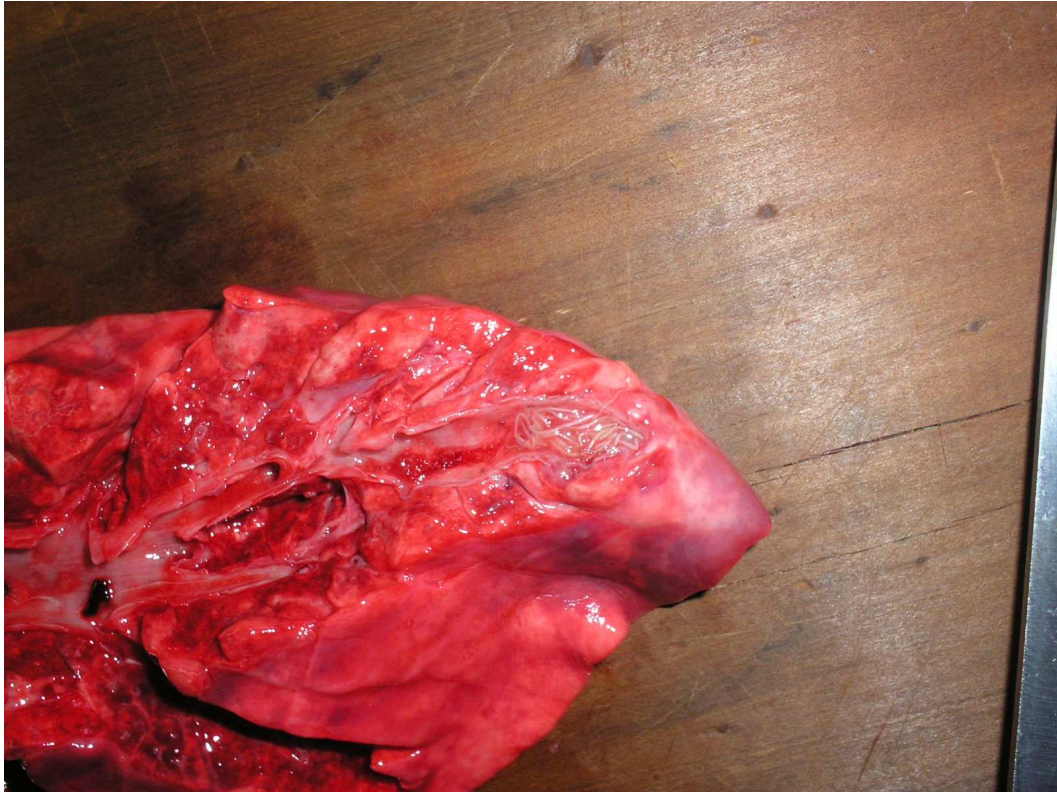


**Figura 68 – Neumonía intersticial focal. Otra lesión vista al corte.**

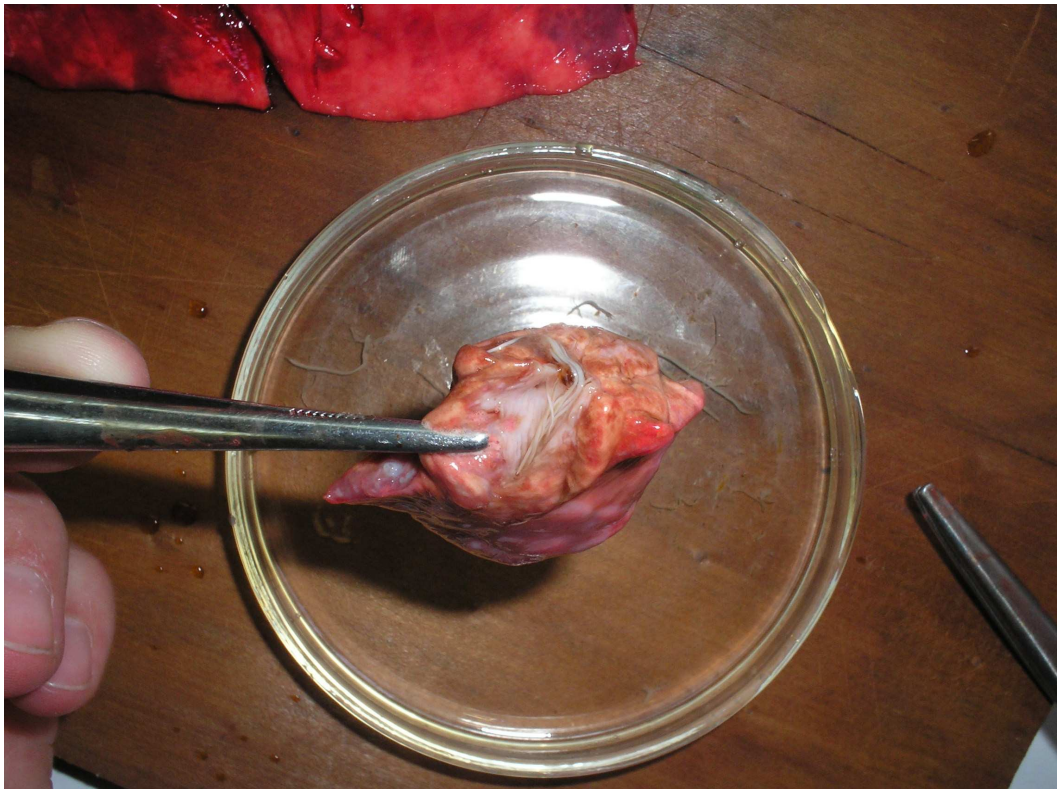


**Figura 70 – Granuloma mineralizado en pulmón de suino. Lesión vista al corte. Se evidencia los distintos fragmentos obtenidos luego de realizar los cortes seriados a las lesiones que se remitieron al laboratorio.**





**Figura 71 –. Bronconeumonía parasitaria. Se identificó a *Metastrongylus* sp. en los bronquiolos**



**Figura 72 –. Ejemplares de *Metastrongylus* sp. recuperados de bronquiolos del lóbulo caudal. Se hallaron parásitos en los dos pulmones de un mismo animal.**

## 7. DISCUSIÓN

---

Los animales fueron ingresados a planta de faena en tropas agrupadas según su destino, que en todos los casos correspondió a industrias elaboradoras de productos porcinos. Por lo tanto, desde la sala de menudencias no pudo ser identificada la procedencia de cada animal. Estas condiciones de trabajo restringieron las posibilidades de avanzar en el estudio de la trazabilidad, imposibilitando realizar una indagación precisa acerca del ambiente del cual provenían los animales.

Al sitio de inspección arribaban las vísceras de varios animales por lo que no se logró establecer la correspondencia de los órganos del mismo animal. Este hecho limitó la posibilidad de establecer una correlación entre las lesiones halladas en hígado y pulmón.

La proporción de órganos con lesiones fue significativamente mayor en el hígado que en los pulmones. Si bien no se halló bibliografía nacional que estimara la cantidad de lesiones diversas en ambos órganos, en un estudio realizado por Rao y col. (2002) halló que el 30,9 % de las lesiones eran pulmonares. Según datos brindados por la Encuesta Porcina 2006 del MGAP (2007) el número de afecciones pulmonares crece proporcionalmente con el tamaño de la explotación, siendo este tipo de lesiones las más importantes en establecimientos con piaras que superan los 500 animales. Por lo tanto, aunque no existan registros anteriores en el país, el dato de 2,1 % de pulmones con lesiones que reveló este estudio, comparado con el 30,9 % de Rao y col. (2002), podría estar explicado por el sistema de producción al que están sometidos los cerdos.

En el caso que las lesiones fueran causadas por *E. quística* el hecho de que se hallaron más lesiones en hígado que en pulmón coincide con lo encontrado por Negro y col. en 2003 y se contrapone con los datos de Postiglioni (1954). Esto puede ser explicado por la edad de los animales, ya que el número de quistes pulmonares, según Rojo Vázquez (1993), supera a los hepáticos en cerdos menores de dos años. Como no se pudo determinar con precisión la edad de los animales estudiados, si se asume que las lesiones fueron originadas por la larva de *E. granulosus*, resulta difícil formular una posible respuesta al predominio de las lesiones en hígado con referencia al pulmón.

Solo en tres lesiones se logró determinar el diagnóstico etiológico. Esto siempre estuvo sujeto a la presencia del agente causal que en la totalidad de los casos fueron causas parasitarias.

El hecho de que hayan sido colectadas muestras de lesiones que no tenían apariencia quística (solo 13 % presentaron un aspecto nodular-quístico) está explicado porque la larva de *E. granulosus* puede encontrarse en estado de regresión y haber perdido su apariencia quística. Según Sakamoto y Cabrera (2003) cuando esto ocurre la lesión va siendo infiltrada por células inflamatorias y las capas del metacestode son erosionadas por las mismas.

En ninguna lesión se pudo establecer la presencia de elementos diagnósticos de Echinococcosis quística.

En un estudio realizado por Negro y col. (2003) en Argentina donde caracterizó al quiste hidático en la especie suina, se halló que el tamaño medio de los quistes fue de 14,2 mm con un máximo de 130 mm. Por tanto, si se asumieran esas características para la población estudiada, cabría la posibilidad de no haber detectado quistes intraparenquimales por el tipo de corte realizado. Cabrera y col. (1989) en un estudio realizado en Uruguay describe esta localización en solo 0.62 % de los cerdos parasitados y Negro y col. (2003) halló un promedio de 4,16 quistes por animal; por lo tanto, de aplicarse esta relación a la población estudiada se reduciría la posibilidad de que los quistes no sean encontrados.

Según Cordero del Campillo (1999) un sistema parásito-hospedador estable exige que el parásito entre en contacto con el hospedador, que este le proporcione las condiciones adecuadas para su desarrollo y que el parásito sea capaz de resistir la reacción del hospedador. Se ha demostrado que el cerdo puede proporcionar estas condiciones para el desarrollo del metacestode. En cuanto a la reacción del hospedador Cabrera (1995), en un estudio en ovinos, afirma que la producción de antígenos por parte de las oncósferas es temporal, y hay una disminución de inmunidad adquirida por parte del hospedador.

En cuanto al primer punto señalado por Cordero del Campillo (1999) (contacto del parásito con el hospedador), la Comisión de Zoonosis ha indicado que la prevalencia de *E. granulosus* disminuyó (año 2004), llegando a valores de 0,40 % en los perros y 0,70 % en los predios. En el año 1991 la prevalencia registrada por la Comisión de Hidatidosis fue a nivel predial 13,2 % y 10,7 % en los perros (Cabrera, 2005). En el mismo año Rosso y col. (1991) encontraron un 34 % de pulmones de cerdo afectados con *E. quística*. Takhur (1985) registró 34,8 % de prevalencia de la enfermedad en la especie. Relacionando los datos de prevalencia predial y canina registrados en el año 1991 con los publicados en cerdos (34 %), se podría esperar que con una prevalencia menor en caninos y en predios, como las registradas en 2004 (Cabrera 2005), el porcentaje de cerdos afectados haya disminuido. Esto podría explicar las razones de no haber hallado ningún caso de Echinococcosis quística en el estudio realizado. Negro y col. (2003) encontró que en la totalidad de los casos de afectación pulmonar con Echinococcosis quística también hubo localización hepática. Como no se logró establecer la correspondencia de hígado con los pulmones de cada cerdo, si se consideran como parasitados con la larva de *Echinococcus granulosus* a la totalidad de los animales con lesiones hepáticas sin diagnóstico etiológico (97 % de los cerdos), la prevalencia en cerdos se habría reducido al 3,7 %.

Cabrera (1995) afirma que en ovinos el número de larvas así como su fertilidad aumentan con la edad. El hecho de no haber diagnosticado quistes hidáticos podría relacionarse con la edad de los animales. Se puede suponer que en Uruguay, al igual que en el resto de los países, la edad de faena se intenta reducir lo más posible, por exigencias de mercado y reducción de costos, lo que implicaría un menor número de larvas.

Otro elemento que dificulta el diagnóstico de larvas hidatídicas son los procesos inmunológicos que se desarrollan en el hospedador. Según Moraña J. A. (2008, comunicación personal), una vez erosionadas totalmente las capas del metacestode de *E. granulosus* e infiltrado con células inflamatorias, no se

puede establecer el diagnóstico. En ese momento se reconoce únicamente en el tejido una lesión inflamatoria de tipo focal. Se destaca en este caso, que 83 % de las lesiones halladas en las vísceras estudiadas fueron inflamatorias, y de las mismas el 97 % y 95 % en hígado y pulmón respectivamente, se incluyeron como lesiones focales o multifocales.

Si este tipo de lesión efectivamente correspondiera a larvas en regresión de *E. granulosus* se deberían, entonces, buscar la causa de su muerte. Según Orlando y col. (1998) la viabilidad de las larvas puede ser afectada por la muerte prematura del hospedador o por tratamientos antihelmínticos. Eckert (2000) dice que si bien los benzimidazoles en dosis de 30-50 mg/kg administradas diariamente por 60-80 días producen severo daño o la muerte del metacestode, en el presente no son usados rutinariamente contra la Echinococcosis quística por su alto costo. En Uruguay el tratamiento antihelmíntico con lactonas macrocíclicas es el más utilizado por los productores, por lo que se podría descartar esta causa como factor determinante de la muerte de las larvas.

Según Jubb y col. (1990) si bien la infección por helmintos, entre ellos cestodos, nematodos y trematodos, es la causa más común de inflamación del hígado y de los conductos biliares, otros agentes también pueden causarla. El circovirus tipo 2, el parvovirus, *Salmonellas* sp. y *Mycobacterium* sp. se incluyen dentro de esos agentes.

Severini y col. (1991) en un estudio con hígados de cerdo encontraron a la hepatitis parasitaria como la causa más frecuente de lesión.

En el presente estudio las lesiones de hepatitis fueron incluidas en tres categorías: granulomatosas, hepatitis intersticiales y colangiohepatitis.

Las lesiones que causan las larvas migratorias de helmintos, según Jubb y col. (1990), dentro de los que se encuentran a *A. suum*, *F. hepatica* y *T. hydatigena*, entre otros, en su paso por el parénquima y cápsula del órgano se corresponden con una hepatitis intersticial.

En este estudio las lesiones granulomatosas alcanzaron el 41 % del total de las lesiones hepáticas y las hepatitis intersticiales el 40 %. La naturaleza histopatológica de estas lesiones están vinculadas a una posible causa común, y sus diferencias pueden deberse exclusivamente al tiempo de evolución de las mismas.

Las lesiones causadas por la migración larvaria se pueden evidenciar como manchas blancas en la superficie del órgano. Está descrita por Kano y Makiya (2001) una correlación positiva entre el conteo de huevos de *A. suum* en las heces y la aparición de manchas blancas en el hígado. En este trabajo el 98 % de las lesiones con aspecto de mancha blanca pertenecieron a los distintos tipos de hepatitis y particularmente a hepatitis intersticiales y granulomas (96 % de las manchas blancas).

Como la histopatología y el aspecto (mancha blanca) de las lesiones granulomatosas y de hepatitis intersticial coinciden con la bibliografía citada con respecto a su etiología (Jubb y col., 1990), se podría adjudicar a las mismas causas de migración parasitaria.

La lesión de fibrosis hepática encontrada fue incluida dentro de las “manchas blancas” (Soulsby, 1987), siendo la única lesión que sin contener células inflamatorias presentó esta característica. Las causas de fibrosis son variadas, aunque por sus características probablemente tenga una etiología similar a las demás manchas blancas encontradas, solo que con mayor tiempo de evolución.

Con aspecto de mancha blanca se encontraron 51 lesiones, que representan el 73 % del total. En este caso el porcentaje de cerdos afectados por migraciones parasitarias hepáticas sería de 2,8 %. El resto de las hepatitis intersticiales y granulomas que no tuvieron aspecto exterior de mancha blanca, pudieron ser causadas por cualquier otra etiología de inflamación hepática antes expuestas. Aquí se contemplaron siete lesiones, que equivalen al 10 % de las lesiones totales de hígado.

Otra de las lesiones inflamatorias del hígado fue la colangiohepatitis. Según Jubb y col. (1990) las colangiohepatitis en los animales son atribuibles a parásitos, entre ellos *Fasciola hepatica*. De las cuatro lesiones de colangiohepatitis halladas ninguna presentó elementos diagnósticos de *F. hepatica*, aunque no se descarta como posible etiología, ya que este hecho puede estar ligado al lugar de corte de la lesión. Solo 0,2 % de los cerdos presentó colangiohepatitis. El 6 % de las lesiones hepáticas totales que representó este tipo se agregó a las posibles causas parasitarias. La histopatología característica y similar a la de las lesiones de mancha blanca, sugieren que la etiología de las colangiohepatitis puede ser compartida con los granulomas mineralizados y las hepatitis intersticiales. Por lo tanto las diferencias halladas entre estos procesos pueden deberse en parte al tiempo de evolución de las lesiones y en parte a la puerta de entrada de la noxa, posiblemente, parasitaria.

De las tres lesiones quísticas dos correspondieron a cisticercos. No se pudo determinar a que especie de cestodo correspondieron. El *Cysticercus tenuicollis*, según Soulsby (1987), se fija al omento mayor, al mesenterio intestinal o a la superficie serosa de los órganos abdominales, llegando a medir hasta seis cm de diámetro. Ambos cisticercos se ubicaron superficialmente, en la serosa de la cara diafragmática (en lóbulo lateral derecho) del hígado, conteniendo corpúsculos calcáreos. Esta ubicación es coincidente con la de *C. tenuicollis*. Si bien los embriones de *T. hydatigena* migran por el parénquima hepático durante 30 días antes de llegar a la cavidad peritoneal, no se encontró otro tipo de lesión en el hígado (lesión única) que coincida con esa migración. Ambos cisticercos carecieron de protoescólices lo que refiere al estado de inmadurez de la larva.

El cestodo *T. hydatigena* es un parásito que en estado adulto se encuentra en intestino delgado de perros, zorros y otros mamíferos silvestres, que cursa en los hospedadores intermediarios casi sin sintomatología. El cerdo se infecta al consumir los huevos, que con más factibilidad provienen de caninos. El hecho de haber encontrado dos lesiones de cisticercos es indicativo de la liberación de huevos por el hospedador definitivo y contaminación del ambiente donde habitan los cerdos. Este hecho cobra importancia no por la patogenicidad de la *T. hydatigena*, sino porque este parásito comparte hospedador con *E. granulosus*. Esto demuestra que están dadas las

condiciones para el desarrollo de los adultos en los intestinos de los caninos, la contaminación de los ambientes y el desarrollo de las larvas de ambas especies de cestodos en los cerdos. Elola (2007) indica para Uruguay una prevalencia predial de *T. hydatigena* del 5,8 %, y una prevalencia en perros del 35,8 %. En este trabajo solo el 0,1 % de los cerdos presentó infección con cisticercos, al menos en su localización hepática (incluyendo el peritoneo visceral).

El quiste de origen biliar, junto con los cisticercos, fueron las que presentaron más similitudes con la lesión típica de E. quística. Esto se debe a la forma vesicular y al contenido líquido de estas lesiones. Además en este caso y a diferencia de los cisticercos, se sumó el hallazgo de quistes “satélite” cercanos al quiste central (lesión múltiple).

Las hemorragias pueden estar causadas por daño tóxico agudo. En este caso está descrito por Jubb y col. (1990) una forma masiva de hemorragia. En el presente trabajo no se registró ninguna lesión con estas características, ya que una lesión hemorrágica fue difusa pero permaneció acotada a un lóbulo, mientras que el resto fueron focales. Otra de las causas de hemorragia son las lesiones iniciales originadas por migraciones larvarias. Esta etiología podría ser coincidente con las lesiones halladas, por su carácter focal, aunque también se han descrito hemorragias masivas. Las hemorragias similares a las encontradas son frecuentes durante el sacrificio de los animales y pueden deberse a traumatismos durante la faena, entre otras causas.

Dentro de las lesiones pulmonares halladas, la bibliografía cita que la mayoría de las neumonías intersticiales son de origen infeccioso (Jubb y col., 1990), principalmente bacteriano, viral y parasitario. *Ascaris suum* debido a su alto potencial biótico puede migrar en grandes cantidades y causar la muerte de los porcinos. La lesión es una neumonía intersticial aguda, difusa y eosinofílica asociada a la presencia de numerosas larvas. No se halló en este estudio ninguna lesión de este tipo que tuviera características difusas, ni tampoco fueron halladas larvas. Las lesiones iniciales causadas por larvas de *Metastrongylus* spp. son focos donde se acumulan los eosinófilos rodeando las larvas en los alvéolos. Luego se produce una reacción granulomatosa. Es posible que esté presente esta etiología dentro de las lesiones granulomatosas encontradas, principalmente si hay cerdos que tienen acceso a la tierra (por el ciclo del parásito). Aunque no fue determinada la procedencia de los cerdos se sabe que esta condición estuvo presente ya que se hallaron *Metastrongylus* spp. adultos en los bronquios y bronquiolos de uno de los pulmones.

Algunas lesiones que se diagnosticaron como neumonía intersticial o lesiones granulomatosas pueden diferenciarse por tiempo de evolución, siendo distintas etapas de un mismo proceso. Según la histopatología de la lesión hidática, estas lesiones inflamatorias podrían corresponder a larvas hidáticas en regresión, aunque no se hallaran elementos diagnósticos a causa de la erosión de su estructura. Otras características como la distribución focal (única o múltiple) en todas las lesiones de este tipo halladas, refuerzan este razonamiento. Las neumonías intersticiales se localizan generalmente en regiones dorso-caudales del pulmón. Los datos recabados en este tipo de lesiones, incluyendo a las granulomatosas, revelaron que el 91 % de las mismas (n = 10) se localizaron en el lóbulo caudal, lo cual coincide con la

bibliografía. En este trabajo las diferencias de localización fueron significativas, por lo que existiría una tendencia a que el lóbulo caudal sea el más afectado.

Las bronconeumonías pueden estar causadas por bacterias. *Haemophilus parasuis* produce junto a *Pasteurella* sp. y *Mycoplasma* sp. una bronconeumonía secundaria a infecciones virales. Las lesiones se evidencian en la parte craneoventral del pulmón. En dos de las lesiones (40 %) correspondientes a bronconeumonía se registró localización en la parte craneal del pulmón. En una de las lesiones de bronconeumonía se identificó el agente, que correspondió a formas adultas de *Metastrongylus* spp. Es de destacar que si bien los adultos de este género parasitario habitan en bronquios y bronquiolos, las larvas pueden provocar lesiones granulomatosas en el tejido. En este caso no se hallaron larvas ni otro tipo de lesiones en el resto del parénquima pulmonar.

Las lesiones de *Metastrongylus* spp. pueden estar subevaluadas por la metodología de trabajo, la cual determinó realizar sólo algunos cortes de rutina en los órganos y profundizar más en los parénquimas que presentaran alteraciones a la inspección externa o a la palpación. La lesión correspondiente a *Metastrongylus* spp. no presentó alteraciones en la coloración, consistencia o forma del órgano y sólo fue hallada debido a los cortes de rutina, por lo que es probable que este agente haya sido subevaluado en este estudio.

Según Blood y Radostits (1992), en los cerdos los enfisemas son ocasionales, y siempre son secundarios a bronconeumonía, neumonía por cuerpo extraño e inhalación de gases tóxicos entre otras. Si bien el enfisema pulmonar es la distensión de los pulmones producida por la dilatación de los alvéolos, lo cual explica el hallazgo de aire en una de las lesiones de este tipo, la rotura de las paredes alveolares que se produce podría explicar que en la otra lesión encontrada su contenido fuera hemorrágico.

Para este mismo autor las hemorragias pulmonares en los animales son poco frecuentes. Las halladas en el presente estudio pueden deberse a la rotura de alvéolos o aspiración de sangre al producirse la muerte en el momento de la faena.

Los abscesos pulmonares pueden ser parte de una enfermedad primaria (tuberculosis, micosis, actinomicosis entre otras) o aparecer como consecuencia de enfermedades de otras partes del cuerpo. En las dos lesiones referentes a abscesos que fueron halladas no se evidenció el contenido purulento que se podría esperar en lesiones de esta naturaleza. Por el contrario fueron lesiones firmes y con un contenido solidificado.

Con respecto a las pleuritis, la bibliografía indica que una de las enfermedades más importantes del cerdo evidenciadas en la inspección post mortem es la Pleuroneumonía porcina, producida por *Actinobacillus pleuropneumoniae*. Las lesiones corresponden a pleuroneumonía y pleuritis localizada en la parte dorsocaudal del pulmón. Las dos lesiones halladas coincidieron con la bibliografía en cuanto a la localización (Moreno García, 1991; Christensen y Eno, 1998).

En cuanto a la forma de las lesiones la que más se asemejó a la larva hidática fue la nodular-quística. La forma nodular se presentó en el 64 % de las

hepatitis, y adquiere importancia en cuanto a que ninguna de las otras lesiones presentó este aspecto.

En pulmón la forma nodular también fue compartida con otras lesiones de naturaleza no inflamatoria.

En cuanto al contenido de las lesiones vale aclarar que este es un registro macroscópico, previo al estudio histopatológico de las lesiones, por lo que está sujeto a cierto grado de subjetividad y no será analizado exhaustivamente. Las lesiones mineralizadas fueron aquellas en las que se pudo constatar la presencia mineral al corte o al tacto. La bibliografía describe que muchas de las lesiones causadas por *A. suum* pueden mineralizarse (Kano y Makiya, 2001). El alto porcentaje de contenidos mineralizados que presentó el tipo de lesión inflamatoria en relación a otros tipos de lesiones, se corresponde con la bibliografía.

La consistencia firme (correspondientes al 84 % del total) determinó que a través de la palpación se pudieran hallar muchas de las lesiones inflamatorias y fibróticas en el hígado (las cuales fueron en la totalidad firmes) y a las granulomatosas, neumonías intersticiales, 75 % de las bronconeumonías, abscesos y pleuritis en pulmón. Esto fue particularmente notorio en los pulmones pero no así en el hígado, donde por la densidad del tejido la firmeza de las lesiones en la profundidad no pudo ser apreciada fácilmente. Para las dos lesiones enfisematosas la consistencia fue un gran aporte en el diagnóstico (se apreció una crepitación al tacto). La mayoría de las lesiones hemorrágicas en ambos órganos (91 %) solo fueron diagnosticadas por visualización al tener una consistencia igual al tejido circundante.

Las lesiones que pudieron ser visualizadas en la superficie del órgano alcanzaron el 87 % y el 75 % respectivamente para hígado y pulmón. Fueron incluidas en este porcentaje las lesiones múltiples que presentaron focos superficiales y profundos. Se hallaron diferencias significativas entre la localización superficial y profunda dentro del hígado y del pulmón, así como también entre las lesiones superficiales de cada órgano, siendo mayor el número de lesiones superficiales en hígado que en pulmón. El hecho de que las lesiones superficiales predominaran ante las profundas puede estar explicado por un subdiagnóstico de estas últimas debido al tipo de corte, así como por las causas de las lesiones. La mayor frecuencia de lesiones superficiales hepáticas ante las pulmonares puede estar relacionada con el ingreso de larvas a través de la superficie de este órgano.

Existieron diferencias significativas entre las lesiones halladas en todos los lóbulos hepáticos. En las mismas condiciones sería esperable encontrar una mayor cantidad de lesiones en el lóbulo medial izquierdo que en cualquier otro, seguido por los lóbulos laterales (izquierdo o derecho), el lóbulo medial derecho y por último, en cualquier otra localización, incluyendo lesiones distribuidas en todo el órgano. Es probable que esto se relacione con la proximidad del lóbulo con el intestino delgado. Los agentes parasitarios al penetrar por la pared intestinal y migrar por el peritoneo o las venas mesentéricas podrían encontrar más fácilmente el lóbulo medial izquierdo que cualquier otro.



La diferencia en la localización de las lesiones pulmonares en ambos lóbulos fue significativa. La preferencia de las lesiones por el lóbulo caudal puede estar explicada por los posibles agentes causales, el tamaño del lóbulo y la localización anatómica del mismo. Según la bibliografía las neumonías intersticiales se localizan generalmente en regiones dorso-caudales del pulmón (Jubb y col., 1990). En el presente trabajo este tipo (incluyendo las granulomatosas) representaron el 39 % de las lesiones totales de los pulmones y dentro de las mismas el 91 % estuvieron localizadas en el lóbulo caudal.

## 8. CONCLUSIONES

---

En ninguna de las vísceras estudiadas se hallaron elementos diagnósticos de Echinococcosis quística.

Las lesiones inflamatorias nodulares focales o multifocales pudieron corresponder al metacestode de *E. granulosus* en estado de regresión. Por tanto no se puede descartar ni confirmar la hipótesis.

El 3,84 % de los hígados y el 2,07 % de los pulmones presentaron lesiones. El número de lesiones fue significativamente mayor en hígado que en pulmón.

La mayor parte de lesiones hepáticas presentaron aspecto de mancha blanca. La etiología más factible fue la migración parasitaria.

El 82 % de las lesiones halladas en el hígado (mancha blanca, colangiohepatitis y las causadas por cisticercos), poseen o probablemente tengan un origen parasitario, siendo el restante porcentaje de etiología incierta.

De las lesiones halladas las vesículas de cisticercos y el quiste biliar fueron las más similares macroscópicamente con Echinococcosis quística.

En el tejido pulmonar se observó la presencia de lesiones compatibles con causas parasitarias, bacterianas y traumáticas, entre otras.

En la luz bronquial se constató la presencia de parásitos pulmonares.

Existieron diferencias significativas entre las localizaciones halladas en los lóbulos hepáticos, predominando las lesiones en el lóbulo medial izquierdo.

En pulmón predominó la localización en el lóbulo caudal.

No se registraron diferencias significativas en cuanto al tamaño de las lesiones en ambos órganos.

El ritmo de faena comercial y las características del muestreo fueron limitantes para la profundización en el estudio de algunas variables, como la correspondencia entre hígado y pulmón de un mismo animal y aspectos epidemiológicos relacionados.

## 9. GLOSARIO

---

**Absceso:** Acúmulo de pus localizado en una cavidad neoformada por la desintegración de tejidos. La mayoría de los abscesos se deben a la invasión de tejidos por bacterias, pero algunos son asépticos. Sus efectos vienen determinados por su localización y por la presión que ejercen en los órganos adyacentes, por el grado de toxemia que provocan, debido a su contenido bacteriano y por la cantidad de tejido destruido. Así, en el caso de un absceso medianamente activo el síndrome que se presenta será de dolor localizado, anorexia, fiebre y leucocitosis (Blood y Studdert, 1993).

**Calcificación:** Depósito de sales cálcicas en un tejido (Blood y Studdert, 1993).

**Cestoda:** del gr. *Kestos* (cinta) + *oides* (aspecto). Zeder en 1808 aplica el término a los platelmintos con aspecto de cinta y que comprende a las tenias, anoplocefálidos, entre otros. (Cabrera, 1989).

**Cysticercus tenuicollis:** del gr. *Kystis* (quiste, vesícula) + *Kercos* (cola). Término creado por Zeder (1800) para designar la forma larvaria del género *Taenia* que constan de una vesícula membranosa que contiene un solo escólex invaginado (Cabrera, 1989).

**Cisticercosis:** Infección en el hospedador intermediario por cisticercos pertenecientes a un número de cestodos de especies específicas. La enfermedad, la mayor parte de las veces carece de síntomas, exceptuando el *Cysticercus cellulosae* (Blood y Studdert, 1993).

**Colangiohepatitis:** Afección del parénquima hepático periportal por extensión de la inflamación desde los conductos biliares. Generalmente es atribuible a parásitos, siendo sus efectos agravados por bacterias (Jubb y col., 1990).

**Echinococcosis quística (quiste hidático):** Infección de los animales y el hombre que afecta principalmente al hígado o pulmones, originada por formas larvarias (quistes hidáticos) de tenias del género *Echinococcus* sp. Las lesiones se producen por expansión de los quistes (Blood y Studdert, 1993).

**Echinococcus:** del gr. *Ekinos* (espinoso) + *Kokkus* (grano, semilla). En 1760 Pallas observó el contenido de un quiste hidático humano denominándolo *Equinococcus* (grano con espinas), referido a la presencia de escólices provistos de ganchos. Batsch en 1786 describió el adulto como *Hydatidena granulosa*, y fue Rudolphi en 1801 quien estableció el género *Echinococcus* para designar el cestodo, de acuerdo con la idea original de Pallas (Cabrera, 1989).

**Embrión hexacanto:** Larva contenida en el huevo de cestode, cuando sale del útero de la tenia adulta. También llamada oncosfera (Blood y Studdert, 1993).

**Enfisema pulmonar.** Distensión del pulmón causado por una sobredistensión de los alvéolos y ruptura de las paredes alveolares (*enfisema alveolar*), y en algunos casos, escape de aire a los espacios intersticiales (*enfisema intersticial*). Es un hallazgo patológico frecuente en todas las especies (Blood y Studdert, 1993).

**Enfisema:** Acúmulo patológico de aire en los tejidos (Blood y Studdert, 1993).

**Granuloma:** Masa de aspecto tumoral o nódulo de tejido granular con fibroblastos de crecimiento activo y formación de capilares. Está compuesto por un conjunto de macrófagos modificados, semejantes a células epiteliales, rodeados por células mononucleares, sobre todo linfocitos. A veces presentan células gigantes multinucleadas en el centro. La causa es un proceso

inflamatorio crónico asociado a alguna enfermedad infecciosa o a una invasión por un cuerpo extraño (Blood y Studdert, 1993).

**Hemorragia:** Escape de sangre de un vaso roto. Puede ser interna, externa o acontecer en el interior de la piel u otros tejidos. La sangre procedente de una arteria es de color rojo vivo y sale a chorro; la de una vena es rojo oscuro y fluye constantemente (Blood y Studdert, 1993).

**Hidatidosis:** Enfermedad hidatídica (Blood y Studdert, 1993).

**Hospedador definitivo:** Organismo en el que el parásito pasa su existencia adulta y sexual (Blood y Studdert, 1993).

**Hospedador intermediario:** Organismo en el que el parásito pasa su existencia larvaria no sexual (Blood y Studdert, 1993).

**Hospedador reservorio:** Animal (o especies) infectados por un parásito y que sirve como fuente de infección para el hombre u otras especies (Blood y Studdert, 1993).

**Hospedador:** Animal o planta que alberga y proporciona sustento al organismo parásito (Blood y Studdert, 1993).

**Huésped:** Persona o animal que alberga un agente o comensal. También suelen utilizarse los términos hospedador o mesonero (Cabrera, 1989).

**Infiltración celular:** Migración y acumulación de células en los tejidos (Blood y Studdert, 1993).

**Mancha blanca:** Lesiones que aparecen en la superficie del hígado (independientemente de su extensión hacia la profundidad del parénquima), en uno o más focos, de un color blanquecino similar a una mancha de leche (Jubb y col., 1990).

**Metacestode:** Estado larvario de un cestode (Blood y Studdert, 1993).

**Necrótico:** Relativo a la muerte celular y degradación enzimático (Blood y Studdert, 1993).

**Oncosfera:** Larva de cestodo que contiene dentro la cubierta embrionaria externa con seis ganchos (Blood y Studdert, 1993).

**Petequias:** Pequeño punto rojo o púrpura, perfectamente redondo, sin inflamación, causado por una hemorragia intradérmica o submucosa, que más tarde se vuelve azul o amarillo (Blood y Studdert, 1993).

**Proglótida:** Unidad anatómica del cuerpo de un cestote cuyo conjunto total constituye la estróbila (Cabrera, 1989).

**Telangiectasia:** Lesión vascular formada por dilatación de un grupo de pequeños vasos sanguíneos. Esta afección ocurre en todos los órganos y tejidos y es muy común en el hígado de los bovinos (Blood y Studdert, 1993).

**Zoonosis:** Enfermedades e infecciones que se transmiten en forma natural entre animales vertebrados y el hombre (Cabrera, 1989).

## 10. BIBLIOGRAFÍA

---

- 1.- Allan, G. M.; McNeilly, F.; Meehan, B. M.; Ellis, J. A.; Connor, T.J.; McNair, L.; Krakowka, S.; Kennedy, S. (2000). A sequential study of experimental infection of pigs with porcine circovirus and porcine parvovirus: immunostaining of cryostat sections and virus isolation. *Journal of Veterinary Medicine, Series B*, 47 (2): 81-94.
- 2.- Barone, R. (1966). *Anatomie Comparee Des Mammiferes Domestiques*. Lyon, ENVL, Tomo III, 873 p.
- 3.- Blood, D.C.; Radostits, O.M. (1992). *Medicina Veterinaria: libro de texto de las enfermedades del ganado vacuno, ovino, porcino, caprino y equino*. 7ª ed., Madrid, Interamericana, 2 V., 1598 p.
- 4.- Blood, D.C.; Studdert, V. (1993). *Diccionario de Veterinaria*. Madrid, Interamericana, 1296 p.
- 5.- Cabrera, P. (1989). El complejo Hidatidosis. 1ª Jornada Técnico-Regional, Ministerio de Salud Pública, Paysandú, Uruguay, 31 de marzo-1º de abril de 1989, pp. 22- 27.
- 6.- Cabrera, P.; Parietti, S.; Lopez, J.; Sampaio L. (1989). Hidatidosis intraparenquimatosa con procesos fértiles en categorías jóvenes de ovinos y suinos. XIV Congreso Internacional Hidatidología, Porto Alegre, Brasil, 15-21 de octubre de 1989. [2 p.]
- 7.- Cabrera, P.; Harán, G.; Benavides, U.; Valledor, S.; Perera, G.; Lloyd, S.; Gemmell, A.; Baraibar, M.; Moraña, A.; Maissonave, J.; Carballo, M. (1995). Transmission dynamics of *Echinococcus granulosus*, *Taenia hydatigena* and *Taenia ovis* in sheep in Uruguay. *International Journal of Parasitology*, 25: 807-813.
- 8.- Cabrera, P.; Parietti, S.; Harán, G.; Benavides, U.; Lloyd, S.; Perera, G.; Valledor, S.; Gemmell, M. A.; Botto T. (1996). Rates of reinfection with *Echinococcus granulosus*, *Taenia hydatigena*, *Taenia ovis* and other cestodes in a rural dog population in Uruguay. *International Journal of Parasitology*, 26: 79-83.
- 9.- Cabrera, P.; Irabedra, P.; Orlando, D.; Rista, L.; Harán, G.; Viñals, G.; Blanco, M.T.; Alvarez, M.; Elola, S.; Morosoli, D.; Moraña, A.; Bondad, M.; Sambrán, Y.; Heinzen, T.; Chans, L.; Piñeiro, L.; Pérez, D.; Pereira, I. (2003). National prevalence of larval Echinococcosis in sheep in slaughtering plants *Ovis aries* as an indicator in control programmes in Uruguay. *Acta Trópica*, 85: 281-285.
- 10.- Cabrera, P. (2004). Nuevos procedimientos para el diagnóstico de *Echinococcus granulosus* en plantas de faena. IV Congreso Argentino de Zoonosis, Bs. As., Argentina, 14-16 de abril de 2004. [5 p.]
- 11.- Cabrera, P. (2005). Echinococcosis quística en Uruguay. *Parasitología Latinoamericana*, 60: 99-100, número extraordinario.
- 12.- Castro, O. F.; Valledor, S.; Cabrera, P. (2006). Lista comentada y bibliografía de los helmintos parásitos de carnívoros domésticos registrados

en Uruguay. Montevideo, Departamento de Parasitología, Facultad de Veterinaria, UdelaR, CD-Rom.

- 13.- Christensen, G.; Eno, C. (1998). The prevalence of pneumonia, pleuritis, pericarditis and liver spots in Danish slaughter pigs in 1998 and comparison with 1994. *Dansk Veterinaertidsskrift*, 82 (23): 1006-1015.
- 14.- Cordero del Campillo, M.; Rojo Vázquez, F. A. (1999). *Parasitología Veterinaria*. Madrid, Mc. Graw-Hill Interamericana, 968 p.
- 15.- Departamento de Bioestadística e Informática Facultad de Veterinaria, UdelaR; Material recopilado de los repartidos elaborados por Raquel Correa Luna y Luis Lavarello (2008). *Tablas y fórmulas, Bioestadística I*. Montevideo, Of. Pub., 14 p.
- 16.- Dirección de Industria Animal, Ministerio de Agricultura y Pesca (1983). "Reglamento oficial de inspección veterinaria de productos de origen animal: Carne, subproductos, derivados y productos cárnicos". Montevideo, Uruguay, Decreto 369/983 del 7 de octubre de 1983, 127 p.
- 17.- Dirección de Investigaciones Económicas Agropecuarias, Ministerio de Ganadería Agricultura y Pesca (2000). *Censo 2000*. Montevideo, DIEA. Disponible en: [www.mgap.gub.uy/Diea/CENSO2000](http://www.mgap.gub.uy/Diea/CENSO2000). Fecha de consulta: 24 de setiembre de 2008.
- 18.- Dirección de Investigaciones Económicas Agropecuarias, Ministerio de Ganadería Agricultura y Pesca (2006). *Estadísticas agropecuarias*. Instituto Nacional de Carnes. Montevideo, DIEA. Disponible en: [www.mgap.gub.uy/Diea/serieshistoricas](http://www.mgap.gub.uy/Diea/serieshistoricas). Fecha de consulta: 24 de setiembre de 2008.
- 19.- Dirección de Investigaciones Económicas Agropecuarias, Ministerio de Ganadería Agricultura y Pesca (2006). *Encuesta Porcina 2006*. Montevideo, DIEA. Disponible en: [www.mgap.gub.uy/Diea/Encuestas](http://www.mgap.gub.uy/Diea/Encuestas). Fecha de consulta: 24 de setiembre de 2008.
- 20.- Eckert, J.; Deplazes, D.; Craig, P.S.; Gemmell, M.A.; Gottstein, B.; Heath, D.; Jenkins, D.J.; Kamiya, M.; Lightowers, M. (2000). Echinococcosis in animals: clinical aspect, diagnostic and treatment. En: *Oficina Internacional de Epizootias. Manual on Echinococcosis in humans and animals*. OIE, pp. 72-99.
- 21.- Elola, S.; Sakai, H.; Armúa, T.; Nariaki, N.; Oku, Y.; Irabedra, P.; Valledor, S.; Cabrera, P. (2007). XXII Congreso Internacional de Hidatidología (AIH), Atenas, Grecia, 15- 19 de mayo de 2007, pp. 71-72.
- 22.- Euzèby, J. (1961). *Les Maladies Vermineuses Des Animaux Domestiques: et leurs incidences sur la pathologie humaine*. Paris, Vigot, V.2, Fasc.1.
- 23.- Euzèby, J. (2001). *Los Parásitos de las Carnes, epidemiología, fisiopatología, incidencias zoonóticas*. Zaragoza, Acribia, 430 p.
- 24.- FAO (1998). *Epidemiology, diagnosis and control of helminth parasites of swine*. *Animal Health Manual N°3*, 161 p.
- 25.- FAO/UNEP/WHO (1981). *Parasitological diagnosis of larval Echinococcus in animals*. En: *FAO/UNEP/WHO, Guide for surveillance*,

- prevention and control of Echinococcosis/Hidatidosis. Geneve, Fasc. 5 p. 68-81.
- 26.- Gutiérrez, A. (2003). Cepas de Hidatidosis. Implicancias en la Patogenia de la Enfermedad. II Jornadas Provinciales de Hidatidosis, Esperanza, Santa Fé, Facultad Ciencias Veterinarias-UNL, 4-5 de septiembre de 2003. [3 p.]
  - 27.- Irabedra, P.; Roig, C. (2007). Estimación del Impacto Económico de la Equinococcosis quística en el cono sur (Argentina, Brasil, Chile y Uruguay). FAO/RLC, 20 p.
  - 28.- Jubb, K.V.; Kennedy, P.C.; Palmer, N. (1990). Patología de los Animales Domésticos. 3°ed., Montevideo, Hemisferio Sur, V.2 , 653 p.
  - 29.- Kano, S.; Makiya, K. (2001). Relationship between the prevalence of hepatic milk spots in pig and the egg density of *Ascaris suum* in Kitakyushu Municipal Meat Inspection and Control Center, Journal of University of Occupational and Environmental Health, 23 (3): 255-262.
  - 30.- Lapage, G. (1971). Parasitología Veterinaria. México, Continental, 790 p.
  - 31.- Larrieu, E.; Belloto, A.; Arambulo, P.; Tamayo, H. (2004). Echinococcosis quística: epidemiología y control en América del Sur. Parasitología Latinoamericana, 59: 82- 89.
  - 32.- Luna, L. (1963). American Registry of Pathology. En: Manual of histologic staining methods of the Armed Forces Institute of Pathology. 3ª ed., Estados Unidos, Fuerzas Armadas de Norte América, p. 117.
  - 33.- Moreno García, B. (1991). Enfermedades por bacterias relacionadas con las vías respiratorias. En: Moreno García, B. Higiene e inspección de carne. Madrid, Díaz de Santos, pp.42-83.
  - 34.- Negro, P.S.; Arduoso, G.L.; Ruiz, C.N.; Moriena, R.A. (2003). Caracterización del quiste hidatídico en la especie porcina. Jornadas Nacionales de Hidatidosis-II Jornadas Provinciales de Hidatidosis, Facultad de Ciencias Veterinarias-UNL, Esperanza, Santa Fé, 04 y 05 de setiembre de 2003, pp 51-54.
  - 35.- OPS/OMS (2005). Informe del Proyecto Subregional Cono Sur de control y vigilancia de la Hidatidosis. Santiago, Chile, 17- 18 de marzo de 2005, 37 p.
  - 36.- Orlando, D.; Irabedra, P.; Cabrera, P. (1998). Epidemiología de Hidatidosis en las Américas. Hidatidosis, 1: 5-13.
  - 37.- Postiglioni, J. (1954). Hidatidosis del cerdo (*Sus scrofa domesticus*). Anales de Facultad de Veterinaria, 4: 25-41.
  - 38.- Rao, A.N.; Paliwal, O.P.; Sharma, A.K.; Kumar, R. (2002). Pulmonary lesions in pigs. Indian Journal of Veterinary Pathology 26 (1/2): 53-56.
  - 39.- Rojo Vázquez, F.A. (1993). Importancia sanitaria y económica de la Hidatidosis. En: Rojo Vázquez F.A., Acerca de la Epidemiología, Profilaxis y Control de la Hidatidosis. Salamanca, Junta de Castilla y León, pp. 45-56.

- 40.- Rosso, H.E.; Geribaldi, P.; Campot, J.E.; Mato, D.; Reiggia, S.; Techera, V. (1991). Hallazgos de patología pulmonar en cerdos faenados. II Jornadas Técnicas de la Facultad de Veterinaria, Montevideo, Uruguay, 14-16 noviembre de 1991, p. 171.
- 41.- Rozenzvit, M.C.; Zhang, L.H.; Kamenetzky, L.; Canova, S.G.; Guarnera, E.; McManus, D.P. (1999). Genetic variation and epidemiology of *Echinococcus granulosus* in Argentina. *Parasitology*, 118 (5): 523-530.
- 42.- Sakamoto, T.; Cabrera, P. (2003). Immunohistochemical observation on cellular response in unilocular hydatid lesions and lymph nodes of cattle. *Acta Trópica*, 85: 271-279.
- 43.- Schwabe, C.W. (1986). Current status of hydatid disease: A zoonosis of increasing importance. En: Schwabe C.W. *The Biology of Echinococcus and Hydatid Disease*. London, George Allen & Unwine Ltde, pp. 81-104.
- 44.- Severini, M.; Trevisani, M.; Monsignor, E.; Macellari, P.; Mariottini, P. (1991). Findings in the livers of pigs slaughtered as part of an experimental quality control programme / Reperti ispettivi in fegati di suini macellati nel contesto di un programma sperimentale di controllo di qualita. *Rivista di Suinicoltura*, 32 (10): 67-70.
- 45.- Soulsby, E.J.L. (1987). *Parasitología y Enfermedades Parasitarias*. 7° ed., México, D. F., Nueva Editorial Interamericana, 823p.
- 46.- Takhur, A.S. (1985). Análisis epizoótico y epidemiológico y control de la hidatidosis en América del sur. Buenos Aires, OMS/OPS Centro Panamericano de Zoonosis, 27 p.
- 47.- Thompson, R.; Lymberry, A. (1990). *Echinococcus*: biology and strain variation. *International Journal of Parasitology*, 20: 457-470.
- 48.- Ugarte, R. (1997). Antecedentes de la lucha contra la hidatidosis en Uruguay. *Hidatidosis*, 3: 5-13.
- 49.- Wagner, B.; Polley, L. (1997). *Ascaris suum* prevalence and intensity: an abattoir survey of market hogs in Saskatchewan. *Veterinary Parasitology*, 73 (3/4): 309-313.
- 50.- Yarzabal, L. (2004). Evolución histórica de las estrategias de control de la Echinococcosis quística. Informe del Proyecto Subregional Cono Sur de Control y Vigilancia de la Hidatidosis en Argentina, Brasil, Chile y Uruguay. Primera reunión constitutiva, OMS/OPS, Montevideo, Uruguay, 7-9 de julio de 2004, p 123.
- 51.- Zhang, L.H.; Passer, R.B.; Zhu, X.; McManus, D.P. (1999). Screening for different genotypes of *Echinococcus granulosus* within China and Argentina by single strand conformation polymorphism (SSCP) analysis. *Transactions of the Royal Society of Tropical Medicine and Hygiene*, 93 (3): 329-334.





**Anexo 2**  
**Planilla de Lesiones**

<b>Nº FICHA:</b>		<b>FECHA:</b>	
<b>PROCEDENCIA</b>			
Departamento:		Especie:	
Paraje:		Raza:	
Establecimiento:		Nº animal:	
Categoría:		Sexo:	
Razón Social:		Nº Dicose:	
Destino de la Faena:			
Establecimiento de Faena:			
<b>ÓRGANO:</b>			
Lesión		Bordes	
Cantidad		Consistencia	
Forma		Profundidad	
Tamaño		Contenido	
Color		Otros datos	
Aspecto		Reg. fotográfico	
Número de Muestra Histopatología		Topografía	
<b>RESULTADOS HISTOPATOLÓGICOS</b>			
<b>Órgano</b>		<b>Fecha</b>	
<b>DESCRIPCIÓN</b>			
HÍGADO			
PULMÓN IZQUIERDO			
PULMÓN DERECHO			
OTROS ÓRGANOS			
DIAGNÓSTICO PRESUNTIVO			
DIAGNÓSTICO DEFINITIVO			
DESTINO DE LAS MUESTRAS			
OBSERVACIONES:			

Fuente: Elaboración propia